Ս. Հ. Հովեյան
Լ. Ա. Մանուկյան
Ա. Բ. Սարգսյան

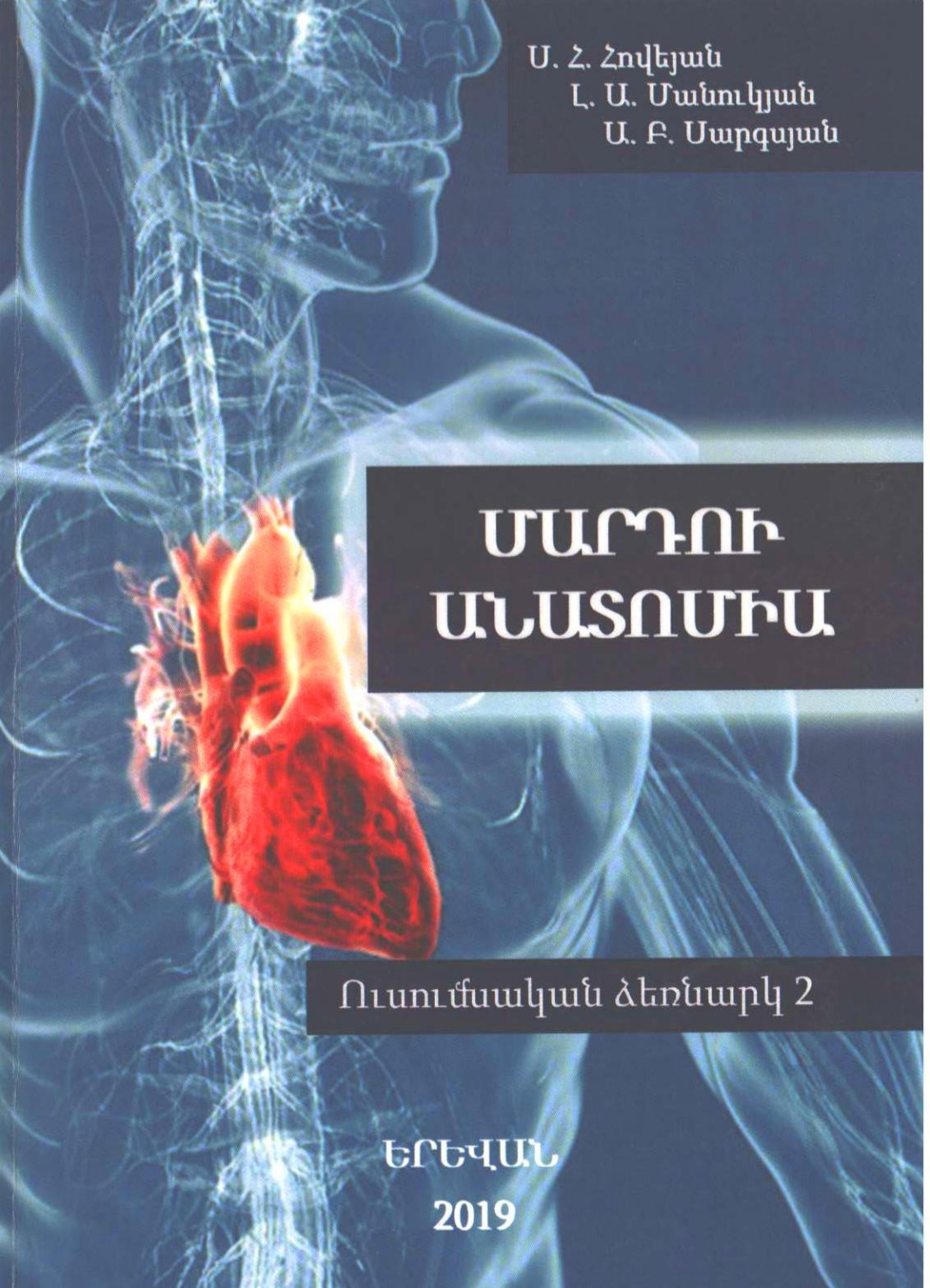

ՄԱՐԴՈՒ ԱՆԱՏՈՄԻԱ

Ուսումնական ձեռնարկ 2

ԵՐԵՎԱՆ
2019

5.A2.1
Ղ-84

Ս.Հ. ՀՈՎԵՅԱՆ
Լ.Ա. ՄԱՆՈՒԿՅԱՆ
Ա.Բ. ՍԱՐԳՍՅԱՆ

ՄԱՐԴՈՒ ԱՆԱՏՈՄԻԱ

(Ուսումնական ձեռնարկ)

2-ՐԴ ՄԱՍ

Երևան
Հեղինակային հրատարակություն
2019

«Ֆիզիկական կուլտ. Ռազկական սյետական ինստիտուտ» ՊՈԱԿ ԳՐԱԴԱՐԱՆ
30644
17291

ՀՏԴ 611 (07)
ԳՄԴ 28.706 g 7
Հ 847

Երաշխավորված է տպագրության Հայաստանի ֆիզիկական կուլտուրայի և սպորտի պետական ինստիտուտի գիտական խորհրդի որոշմամբ

Գրախոս՝ բժշկ.գ.դ., պրոֆեսոր Մ.Աղաջանյան

Հովեյան Ս.Հ.
Հ 847 Մարդու անատոմիա: Ուսումնական ձեռնարկ /Ս.Հ. Հովեյան, Լ.Ա. Մանուկյան, Ա.Բ. Սարգսյան.- Եր.: Հեղ. հրատ., 2019.
Մաս 2. - 108 էջ:

Ուսումնական ձեռնարկը հիմնովին նկարագրում է մարդու անատոմիական կառուցվածքը՝ նկարներով ու դրանց մանրամասն նկարագրություններով: Սա իսկապես կիանդիսանա սեղանի 2-րդ գիրք ֆիզիկական կուլտուրայի և սպորտի ոլորտի մարզիչ-մանկավարժների, ինչպես նաև առապտիվ ֆիզիկական կուլտուրայի և կինեզիոլոգիայի մասնագետների համար:

Ձեռնարկում ընդգրկված նկարների քանակը և որակը ըմբռնելի են դարձնում աշխատանքը ոչ միայն մասնագետների, այլ նաև յուրաքանչյուր մարդու համար, ում հետաքրքիր է ծանոթանալ սեփական օրգանիզմի առանձնահատկություններին: Ուսումնական ձեռնարկում արծարծված են սիրտ-անոթային համակարգ, կենտրոնական նյարդային համակարգ, ծայրամասային նյարդային համակարգ, զգայարաններ (աչք, ականջ, մաշկ) և դինամիկ մորֆոլոգիա բաժինները: Նման մոտեցումը հնարավորություն է ընձեռում ընթերցողին կազմելու խորը և ընդգրկուն պատկերացում մարդու կառուցվածքի ու նրա գործառույթների մասին:

Ձեռնարկն ըստ կառուցվածքի և բովանդակության համապատասխանում է Բոլոնիայի կրթական համակարգի պահանջներին և չափորոշիչներին: Այն ընդգրկում է անատոմիա առարկայի բոլոր բաժինները:

ՀՏԴ 611 (07)
ԳՄԴ 28.706g7

ISBN 978-9939-0-3015-9

© Հովեյան Ս.Հ., 2019
© Մանուկյան Լ.Ա., 2019
© Սարգսյան Ա.Բ., 2019

17268

ԲՈՎԱՆԴԱԿՈՒԹՅՈՒՆ

ՆԵՐԱԾՈՒԹՅՈՒՆ 5

ՍԻՐՏ-ԱՆՈԹԱՅԻՆ ՀԱՄԱԿԱՐԳ
(CARDIOVASCULAR SYSTEM)

ԱՆՈԹԱԲԱՆՈՒԹՅՈՒՆ 7
ԱՐՅՈՒՆ 10
ԱՐՅԱՆ ՇՐՋԱՆԱՌՈՒԹՅՈՒՆՆԵՐ 11
ՍԻՐՏ 11
ԱՐՅԱՆ ՄԵԾ ՇՐՋԱՆԱՌՈՒԹՅԱՆ ՋԱՐԿԵՐԱԿՆԵՐ 18
ԵՐԱԿՆԵՐ 28
ԱՎՇԱՅԻՆ ՀԱՄԱԿԱՐԳ 34
ՓԱՅՏԱՂ 36
ՍԱՂՄԻ ԱՐՅԱՆ ՇՐՋԱՆԱՌՈՒԹՅԱՆ
ԱՌԱՆՁՆԱՀԱՏԿՈՒԹՅՈՒՆՆԵՐԸ 37

ԿԵՆՏՐՈՆԱԿԱՆ ՆՅԱՐԴԱՅԻՆ ՀԱՄԱԿԱՐԳ
(SYSTEMA NEVORUM CENTRALE)

ՈՂՆՈՒՂԵՂ 42
ՄԱՐԴՈՒ ՆՅԱՐԴԱՅԻՆ ՀԱՄԱԿԱՐԳԻ
ԶԱՐԳԱՑՈՒՄԸ 45
ԿԵՂԵՎԱՅԻՆ ԿԵՆՏՐՈՆՆԵՐԻ
ՏԵՂԱԴՐՈՒԹՅՈՒՆԸ 58
ՀԻՄԱՅԻՆ ՀԱՆԳՈՒՅՑՆԵՐ 58

ԾԱՅՐԱՄԱՍԱՅԻՆ ՆՅԱՐԴԱՅԻՆ ՀԱՄԱԿԱՐԳ
(SYSTEMA NERVORUM PERIPHERICUM)

12 ԶՈՒՅԳ ԳԱՆԳՈՒՂԵՂԱՅԻՆ ՆՅԱՐԴԵՐ 65
ՈՂՆՈՒՂԵՂԱՅԻՆ ՆՅԱՐԴԵՐ 72
ՎԵԳԵՏԱՏԻՎ ՆՅԱՐԴԱՅԻՆ ՀԱՄԱԿԱՐԳ 77

ԶԳԱՅԱՐԱՆՆԵՐ (ԱՉՔ, ԱԿԱՆՋ, ՄԱՇԿ)

SECRETARIES (EYE, SCRIPT, SKIN)

ՏԵՍՈՂԱԿԱՆ ՕՐԳԱՆ՝ ԱՉՔ 81
ԼՍՈՂՈՒԹՅԱՆ ՕՐԳԱՆ՝ ԱԿԱՆՋ 82
ՄԱՇԿ 85

ԴԻՆԱՄԻԿ ՄՈՐՖՈԼՈԳԻԱ

(DYNAMIC MORPHOLOGY)

ՄԱՐԴՈՒ ՄԱՐՄՆԻ ԴԻՐՔԻ ԵՎ ՇԱՐԺՈՒՄՆԵՐԻ
ԱՆԱՏՈՄԻԱԿԱՆ ԲՆՈՒԹԱԳԻՐԸ 86
ԿԵՑՎԱԾՔ 92

ՍՏԱՏԻԿ ՎԱՐԺՈՒԹՅՈՒՆՆԵՐ

ՈՒՂՂՎԱԾ ԹԵՎԵՐՈՎ ԿԱԽ ՎԱՐԺՈՒԹՅՈՒՆ 94
ԳԼԽԻՎԱՐ ԿԱԽ (ԱՐՏԱԿՈՐՎԱԾ ԿԱԽ
ՎԱՐԺՈՒԹՅՈՒՆ) 95
ՀԵՆՈՒՄ ԶՈՒԳԱՓԱՅՏԵՐԻ ՎՐԱ 96
ԿԱՄՈՒՐՋ ՎԱՐԺՈՒԹՅՈՒՆ 98
ՄԱՐՋԻԿԻ ՇԱՐԺՈՒՄՆԵՐԻ ԱՆԱՏՈՄԻԱԿԱՆ
ՎԵՐԼՈՒԾՈՒԹՅՈՒՆ 100

ԴԻՆԱՄԻԿ ՎԱՐԺՈՒԹՅՈՒՆՆԵՐ

ՔԱՅԼՔ 101
ՎԱԶՔ 103
ՑԱՏԿ 105
ՍԱԼՏՈ ՀԵՏ ՎԱՐԺՈՒԹՅՈՒՆ 106

ՆԵՐԱԾՈՒԹՅՈՒՆ

Հարգելի՛ ընթերցող, ձեր ուշադրությանն ենք ներկայացնում այս ուսումնական ձեռնարկը մարդու անատոմիական կառուցվածքի մասին: Ինչպես գիտենք, բժշկակենսաբանական գիտելիքները և մարդու անատոմիան էական նշանակություն ունեն ֆիզիկական կուլտուրայի, սպորտի և վերականգնողական ֆիզիկական կուլտուրայի պրոֆեսիոնալ մասնագետներ պատրաստելու գործում:

Սույն ուսումնական ձեռնարկը, որտեղ հիմնովին բնութագրվում է մարդու անատոմիական կառուցվածքը՝ համապատասխան պատկերներով ու մանրամասն նկարագրություններով, կդառնա արժեքավոր ուղեցույց ֆիզիկական կուլտուրայի և սպորտի ոլորտի մարզիչների, մանկավարժների, ինչպես նաև վերականգնողական ֆիզիկական կուլտուրայի մասնագետների համար:

Սույն ուսումնական ձեռնարկը ներառում է մի շարք բաժիններ, ինչպիսիք են՝ սիրտ-անոթային համակարգը, նյարդային համակարգը, զգայարանները (աչք, ականջ, մաշկ) և դինամիկ մորֆոլոգիան, որոնք հնարավորություն են տալիս պատկերացում կազմելու մարդու կառուցվածքի ու դրա գործառույթների մասին:

Ձեռնարկում տեղ գտած պատկերներն առավել մատչելի և ամբողջական են դարձնում ուսուցողական նյութը:

Առաջին բաժինը նկարագրում է սիրտը, նրանից դուրս եկող և նրա մեջ թափվող տարբեր տրամաչափի անոթներ, որոնց միջոցով օրգանիզմին մատակարարում է սննդարար նյութեր, և դուրս է բերում նյութափոխանակության արգասիքները օրգանիզմից:

Բոլոր օրգան համակարգերի աշխատանքն ու գործունեությունը ղեկավարվում է նյարդային համակարգի կողմից, որը լինում է կենտրոնական և ծայրամասային, որը կանոնավորում է մկանների աշխատանքը, կարգավորում է օրգան-համակարգերի գործունեությունը, ապահովում է կապը օր-

գանիզմի, արտաքին միջավայրի հետ և օրգանիզմը ի հայտ է բերում որպես մեկ ամբողջություն:

Պետք է նաև նշել, որ ձեռնարկում տեղ է գտել «դինամիկ մորֆոլոգիա» բաժինը, որը նկարագրում է մարմնի վրա ազդող ներքին ու արտաքին ուժերը, որոնք կարևոր են մարդու օրգանիզմի ճիշտ զարգացման ու աճի համար: Նկարագրելով մարզական վարժությունների ստատիկ և դինամիկ ձևերը, մենք նկարագրում ենք, թե յուրաքանչյուր վարժություն մարմնի որ մկանն է զարգացնում, և շնչառության որ ձևն է կատարելագործվում, ինչպես նաև վարժությունների ազդեցությունը օրգանիզմի վրա:

ՍԻՐՏ-ԱՆՈԹԱՅԻՆ ՀԱՄԱԿԱՐԳ

(CARDIOVASCULAR SYSTEM)

ԱՆՈԹԱԲԱՆՈՒԹՅՈՒՆ

Անոթաբանություն բաժինն ուսումնասիրում է անոթային համակարգը, այսինքն՝ այն խողովակների միասնությունը, որոնց միջոցով շրջանառում են արյունն ու ավիշը, որի միջոցով հյուսվածքներին է հասնում սննդանյութեր և դուրս բերվում նյութափոխանակության արգասիքները: Անոթային համակարգը բաժանվում է երկու մասի՝ արյունատար, որի միջով շրջանառում է արյունը և ավշային, որի միջով հոսում է ավիշը:

Արյունատար համակարգը (նկ. 1) բաղկացած է կենտրոնական օրգան՝ սրտից, նրանից դուրս եկող և նրա մեջ թափվող տարբեր տրամաչափի փակ խողովակներից: Արյան անոթները լինում են երեք տեսակի՝ **զարկերակներ (arteria), երակներ (vena) և մազանոթներ (capillare):**

• **Զարկերակներով** հոսում է թթվածնով (O_2) և սննդարար նյութերով հարուստ արյուն, որն ունի ալ կարմիր գույն:

Ըստ մկանային շերտի զարգացվածության զարկերակները լինում են երեք տեսակի՝ **առաձիգ (էլաստիկ), մկանային և խառը**:

1. **Առաձիգ (էլաստիկ)** բնույթի զարկերակներ, որտեղ առաձգական թելերը գերակշռում են մկանային թելերին: Այդպիսի զարկերակը սրտից դուրս եկող զարկերակներն են:

2. **Մկանային** բնույթի զարկերակներում գերակշռում են մկանաթելերը, գտնվում են ծայրամասերում:

3. **Խառը** տիպի զարկերակների մկանաթելերը և առաձիգ թելերը համարյա իրար հավասար են և գտնվում են մարմնի միջին մասում:

• **Երակներով** հոսում է ածխաթթու գազով (CO_2) և նյութափոխանակության արգասիքներով հարուստ արյուն, որն ունի մուգ կարմիր գույն:

• **Մազանոթների** պատերը կազմված են միաշերտ էնդոթելի բջիջներից, որտեղ տեղի են ունենում գազափոխանակություն և նյութափոխանակություն: Մազանոթներում արյունը հոսում է շատ դանդաղ՝ համարյա կանգնած է:

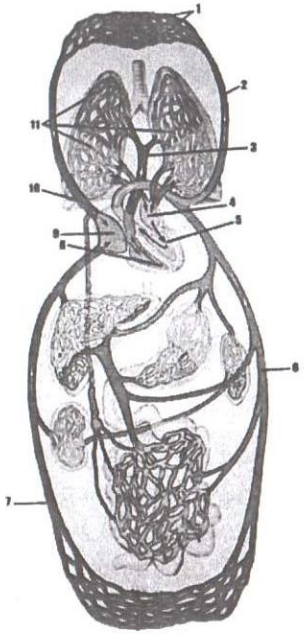

1. մազանոթներ,
2. ընդհանուր քնային զարկերակ,
3. թոքային ցողուն,
4. ձախ նախասիրտ,
5. ձախ փորոք,
6. աորտա,
7. ստորին սիներակ,
8. աջ փորոք,
9. աջ նախասիրտ,
10. վերին սիներակ,
11. թոքային մազանոթներ

Նկ. 1 - Արյան մեծ և փոքր շրջանառության սխեման

Զարկերակների և երակների միջև գոյություն ունեն նմանություններ՝ երկուսն էլ կազմված են երեք շերտերից՝ արտաքին, միջին, ներքին, և տարբերություններ:

1. Երակները ձևով տարբերվում են զարկերակներից: Նրանց ձևը անհամաչափ է, որոշ տեղերում լայնանում է, տեղ-տեղ նեղանում: Այս անհամաչափությունը լավ երևում է, երբ երակները լցված են:

2. Երակների պատերն ավելի բարակ են, քան զարկերակներինը, սա պայմանավորված է արյան ավելի ցածր

ճնշումով: Երակների բարակ պատերը պարունակում են համեմատաբար քիչ հարթ մկանաթելեր և առաձիգ հյուսվածք: Այդ պատճառով զարկերակի լուսանցքը կտրվածքի վրա մնում է բաց. իսկ երակի պատերը հպվում են միմյանց:

3. Երակների քանակն ավելի շատ է, քան զարկերակներինը, քանի որ միջին և փոքր տրամագիծ ունեցող զարկերակներին ուղեկցում են երկու երակներ: Երակների ընդհանուր տարողությունը երկու անգամ գերակշռում է զարկերակների տարողությանը:

4. **Երակներն** ունեն (նկ. 2) **փականներ**, որոնք կան գրեթե բոլոր երակներում, բացառությամբ ուղեղի երակների և դռներակի ճյուղերի: Փականները ներկայացնում են երակների ներքին պատյանի կրկնածալքեր, որոնք ծածկված են էնդոթելով: Կիսալուսնաձև են, ուռուցիկ եզրով կպած են երակի պատին, նրանք բացվում են արյան հոսքի ուղղությամբ և կանխում են արյան հետհոսքը:

5. Արյունը ոչ միայն հոսում է երակներով, այլև պահեստավորվում է երակային հունի տարբեր հատվածներում: Շրջանառությանը մասնակցում է մարմնի 1 կգ քաշին մոտավորապես 70 սմ^3 արյուն, իսկ երակային պահեստներում 1 կգ քաշին՝ 20-30 սմ^3 արյուն: Այդպիսի պահեստներ (դեպո) են հանդիսանում փայծաղը, որտեղ կարող է պահեստավորվել մոտ 200 մլ արյուն, դռներակի համակարգը՝ մոտ 500 մլ: Պահեստներ են հանդիսանում նաև ստամոքսի և աղիների երակային հյուսակները:

Գոյություն ունեն զարկերակային և երակային մազանոթների բերանակցումներ, որով արյան տարբեր համակարգերը միանում են միմյանց հետ:

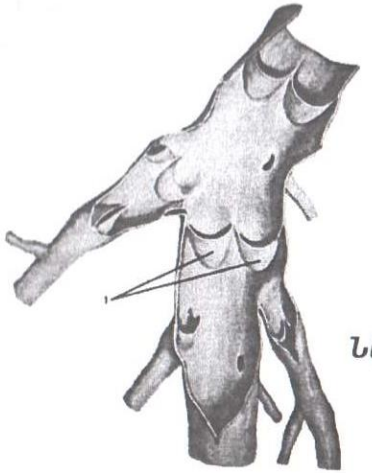

Նկ. 2 - Երակների փականներ
1. փականի փեղկ

ԱՐՅՈՒՆ

Կազմված է պլազմայից և ձևավոր տարրերից: Պլազման կազմում է 55-60%-ը, իսկ ձևավոր տարրերը՝ արյան 40-45%-ը:

Պլազման բաց դեղնավուն հեղուկ է, որի մեջ մտնում են՝ ջուր, սպիտակուցներ, ածխաջրեր, անօրգանական աղեր, միկրոէլեմենտներ և ակտիվ նյութեր:

Ձևավոր տարրերը երեքն են՝ **էրիթրոցիտներ, լեյկոցիտներ և թրոմբոցիտներ**:

• **Էրիթրոցիտներն** արյան կարմիր գնդիկներն են, 1մմ^3 հաշվվում են 4,5-5մլն, պարունակում են հեմոգլոբին, որը միանալով թթվածնի հետ առաջացնում է օքսիհեմոգլոբին, իսկ ածխաթթու գազի հետ՝ կարբօքսիհեմոգլոբին:

• **Լեյկոցիտներն** արյան սպիտակ գնդիկներն են, 1մմ^3 հաշվվում են 6000-8000, կատարում են պաշտպանողական դեր՝ լափելով միկրոբներին:

• **Թրոմբոցիտներն** արյան թիթեղիկներն են, 1մմ^3 հաշվվում են 250-300000, մասնակցում են արյան մակարդմանը:

ԱՐՅԱՆ ՇՐՋԱՆԱՌՈՒԹՅՈՒՆՆԵՐ

Արյունն օրգանիզմում կատարում է մի լրիվ շրջան, որը տարաբաժանվում է արյան մեծ, փոքր և սրտային շրջանառությունների (նկ.1):

• **Մեծ** շրջանառությունը սկսվում է ձախ փորոքից, որտեղից դուրս է գալիս աորտան, որը մատակարարում է հյուսվածքներին թթվածին և սննդարար նյութեր, վերածվում է երակի և վերին ու ստորին սիներակներով թափվում է աջ նախասրտի մեջ:

• **Փոքր** շրջանառությունը սկսվում է աջ փորոքից, որտեղից դուրս է գալիս թոքային զարկերակացողունը, որը մտնում է թոքեր, գազափոխանակության հետևանքով հարստանում է թթվածնով և չորս թոքային երակներով վերադառնում է ձախ նախասիրտ, բերելով զարկերակային արյուն:

• **Սրտային** շրջանառությունը սկսվում է աորտայի կոճղեզից, որտեղից սկիզբ են առնում աջ և ձախ պսակաձև զարկերակները, որոնք սնում են սիրտը, վերածվում են համանուն երակների և թափվում են աջ նախասրտի մեջ՝ սրտի սեփական երակածոցով:

ՍԻՐՏ

Սրտի տեղադրությունը և արտաքին նկարագրությունը: Սիրտը (cor) (նկ. 3, 4) գտնվում է կրծքավանդակում, առաջային միջնորմում, երկու թոքերի միջև, 1/3-ով միջին գծից աջ, 2/3-ով՝ ձախ: Սիրտը մկանակազմ, կոնաձև, սնամեջ օրգան է, կշռում է 250-300գ, **մարդու** բռունցքի մեծության է: Ունի հիմք և գագաթ (apex): Հիմքով ուղղված է հետ, վեր, աջ, իսկ գագաթով՝ առաջ, վար, ձախ:

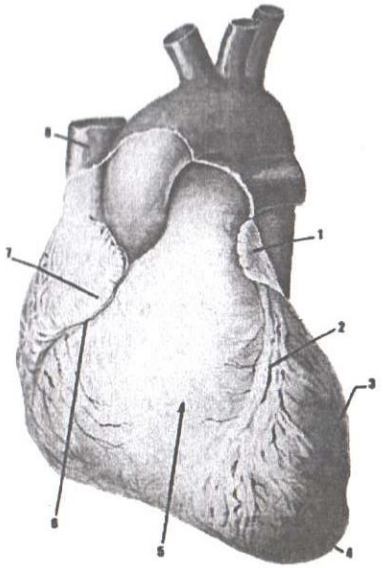

1. ձախ ականջիկ,
2. առաջային միջփորոքային ակոս,
3.ձախ փորոք,
4. սրտի գագաթ,
5. աջ փորոք,
6. պսակաձև ակոս,
7.աջ ականջիկ,
8. վերին սիներակ:

Նկ. 3 – Սիրտը առջևից

1. վերին սիներակ,
2. աջ թոքային զարկերակ,
3. վերին և ստորին աջ թոքային երակներ,
4. ստորին սիներակ,
5. պսակաձև ակոս,
6. հետին միջփորոքային ակոս,
7.պսակաձև ծոց,
8.վերին և ստորին ձախ թոքային երակներ:

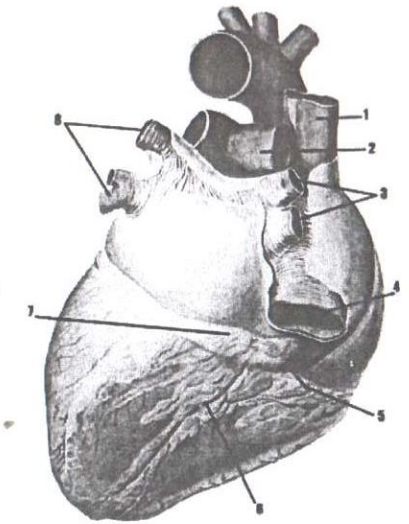

Նկ. 4 – Սիրտը հետևից

Սիրտն ունի երկու մակերեսներ՝ կրծոսկրակողային և ստոծանիական: Սրտի արտաքին մակերեսով շրջանաձև ուղղությամբ անցնում է պսակաձև ակոսը, որը սահման է հանդիսանում նախասրտերի և փորոքների համար: Փորոքների առաջային և հետին մակերեսներով անցնում են առաջային և հետին միջփորոքային ակոսները, որտեղ պառկում են համանուն զարկերակները: Ակոսները գագաթի շրջանում միանում են, առաջացնելով սրտային կտրուճը (incisura apices cordis):

Սրտի խոռոչների նկարագրությունը: Ունի չորս խոռոչ՝ **աջ, ձախ նախասիրտ և աջ, ձախ փորոք**: Փորոքները նախասրտերից ընդունում են արյունը, մղում են անոթների մեջ՝ դուրս հանելով սրտից: Արյան անոթները, որոնք արյունը սրտից տանում են դեպի օրգանները կոչվում են զարկերակներ (արտերիա):

• **Աջ նախասիրտը** (նկ. 5) (atrium dextrum) քառանկյունի խոռոչ է, միջնապատով անջատվում է ձախ նախասրտից: Նրա մեջ բացվում են՝ վերին, ստորին սիներակները և սրտի սեփական երակածոցը: Աջ և ձախ նախասրտերի միջև գտնվում է նախասրտերի միջնապատը, որի վրա ձվաձև (օվալաձև) փոսն է: Պտղի մոտ այդ փոսն ի հայտ է գալիս որպես ձվաձև անցք, որի միջոցով արյունն աջ նախասրտից անցնում է ձախ նախասիրտ, որը փակվում է մինչև 1-1,5 տարեկան հասակը: Աջ նախասրտի առաջային պատի վրա գտնվում է աջ ականջիկը, որը լրացուցիչ խոռոչ է նախասրտերի համար, որտեղ գտնվում են սանրաձև մկանները:

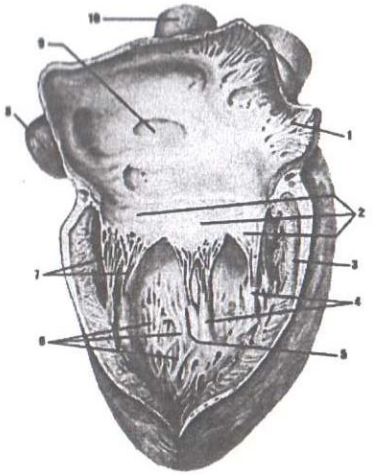

1. սանրաձև մկաններ,
2.նախասիրտ-փորոքային փական, եռափեղկ փական,
3.միոկարդ,
4.պտկաձև մկաններ,
5.փորոքի խոռոչ,
6.մկանային ծողիկներ,
7.ջլային թելեր,
8.ստորին սիներակ,
9.օվալաձև փոս,
10.վերին սիներակ

Նկ. 5 - Սիրտ (աջ նախասիրտ և աջ փորոք)

• **Աջ փորոքը** (նկ. 5) (ventriculus dexter) բրգաձև խոռոչ է, հիմքով ուղղված է վեր, գագաթով՝ վար: Աջ նախասրտի հետ հաղորդակցվում է աջ նախասիրտ-փորոքային բացվածքով, որը փակվում է եռափեղկ փականով (valve atrioventricularis dextra s. valva tricuspidalis): Բացվածքի հաստության մեջ գտնվում է ջլային օղը, որը հանդիսանում է սրտի կմախքը, որտեղից սկսվում և ավարտվում են մկանները: Աջ և ձախ փորոքները բաժանվում են փորոքների միջնապատով: Միջնապատի ստորին մեծ մասը մկանային է, իսկ վերին փոքր մասը՝ թաղանթային: Աջ փորոքի մեջ գտնվում են երեք պտկաձև մկաններ, որոնք ջլային թելերով միացած են եռափեղկ փականի ազատ եզրերին, աջ փորոքի վերին մասից դուրս է գալիս թոքային զարկերակացողունը:

• **Ձախ նախասիրտ** (նկ. 6) (atrium sinistrum) քառանկյունի խոռոչ է, նրա մեջ բացվում են չորս թոքային երակներ, որոնք բերում են զարկերակային արյուն: Ձախ նախասրտի հետին պատի վրա գտնվում է ձախ ականջիկը, որը լրացուցիչ խոռոչ է նախասրտերի համար:

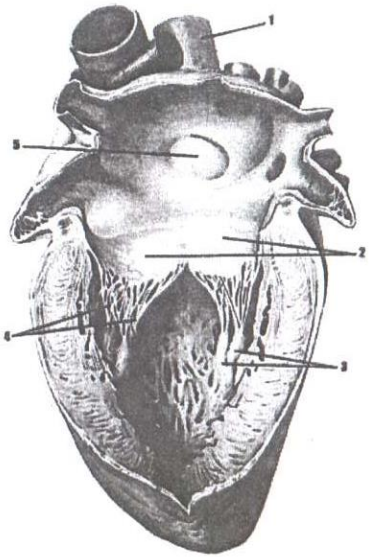

1. վերին սիներակ,
2. նախասիրտ-փորոքային փական, երկփեղկ փական,
3. պտկաձև մկաններ,
4.ջլային թելեր,
5.օվալաձև փոս:

Նկ. 6 – Սիրտ (ձախ նախասիրտ և ձախ փորոք)

• **Ձախ փորոքը** (նկ. 6) (ventriculus sinister) բրգաձև խոռոչ է, ձախ նախասրտի հետ հաղորդակցվում է ձախ նախասիրտ-փորոքային բացվածքով, որը փակվում է երկփեղկ փականով (valve atrioventriculars sinistra s. valve mitralis): Ձախ փորոքում գտնվում են երկու պտկաձև մկաններ, որոնք ջլային թելերով միացած են փականի ազատ եզրերին: Ձախ փորոքից դուրս է գալիս աորտան, որի բնի մոտ գտնվում են երեք կիսալուսնաձև գրպանիկներ:

Սրտի պատերի կազմությունը: Կազմված է երեք շերտերից՝ **ներքին էնդոկարդ, միջին միոկարդ, արտաքին էպիկարդ**:

• **Էնդոկարդը** (endocardium) պատում է սրտի չորս խոռոչները ներսից, առաջացնելով փականներ և կիսալուսնաձև գրպանիկներ, որոնք համարվում են էնդոկարդի ածանցյալները:

• **Միոկարդը** (myocardium) մկանային շերտն է, որը նախասրտերում բարակ է, կազմված է երկու շերտ մկաններից՝ արտաքին շրջանաձև և ներքին երկայնաձիգ, իսկ փորոքներում հաստ է, կազմված է երեք շերտ մկաններից՝ արտաքին, ներքին երկարաձիգ և միջին շրջանաձև:

• **Էպիկարդը** (epicardium) շարակցահյուսվածքային թաղանթ է, պատում է սիրտը դրսից, հասնելով խոշոր անոթներին շրջվում և առաջացնում է սրտապարկի ներքին թերթիկը, որն էլ դրսից շրջապատվում է ներդակազմ (ֆիբրոզ) թաղանթով և առաջացնում է սրտապարկի արտաքին թերթիկը: Այսպիսով **սրտապարկը** (pericardium) կազմված է արտաքին և ներքին էպիկարդի թերթիկներից: Սրտապարկի և սրտի միջև գոյություն ունի տարածություն, որը կոչվում է սրտապարկի խոռոչ և լցված է 20մլ շճային հեղուկով:

Սրտի նյարդամկանային հանգույցները (նկ. 7): Սիրտը նյարդավորվում է կենտրոնական նյարդային համակարգով (ԿՆՀ), սակայն նրա հաստության մեջ կան նյարդամկանային հանգույցներ, որոնք ապահովում են սրտի ռիթմիկ (ինքնավար) աշխատանքը: Այդպիսի հանգույցներից են՝ ծոց-նախասրտային կամ Կիս-Ֆլակի, նախասիրտ-փորոքային կամ Աշոֆ-Տավարայի և Հիսի խրձեր, որոնք ավարտվում են փորոքների պտկաձև մկանների մեջ:

Սրտի անոթները և նյարդերը: Սրտի զարկերակները երկուսն են՝ աջ և ձախ պսակաձև զարկերակներ, որոնք սկիզբ են առնում աորտայի կոճղեզային հատվածից կիսալուսնաձև փականներից վեր: Այս զարկերակները պառկում են առաջային և հետին միջփորոքային ակոսների մեջ:

Սրտի պատերից երակային արյունը հիմնականում հավաքվում է պսակաձև երակածոցի մեջ, որը բացվում է աջ նախասրտի մեջ:

Սիրտը ստանում է ինչպես սիմպաթիկ, այնպես և պարասիմպաթիկ թելեր, որոնք առաջացնելով հյուսակներ ապահովում են սրտի նյարդավորումը:

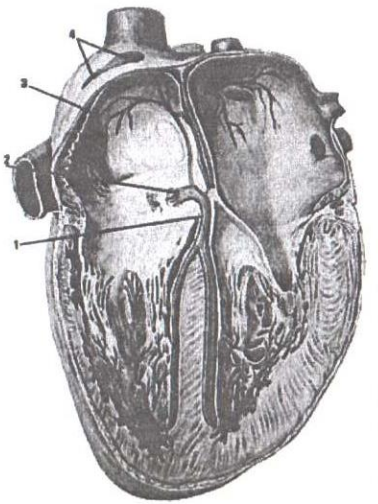

1. Հիսի խուրձ,
2. Նախասիրտ-փորոքային հանգույց կամ Աշոֆ-Տավարայի,
3. աջ նախասիրտ,
4. Ծոց-նախասրտային հանգույց կամ Կիս-Ֆլակի

Նկ. 7 - Սրտի հաղորդչական համակարգ

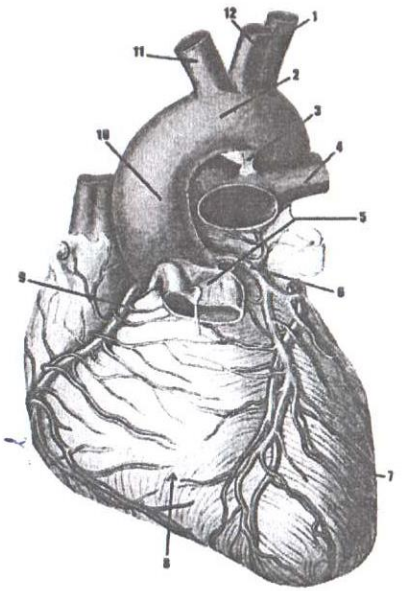

1. ձախ ենթանրակային զարկերակ, 2.աորտայի աղեղ, 3.զարկերակային կապան (բոտալյան), 4.ձախ թոքային զարկերակ, 5.թոքային ցողուն, 6.ձախ պսակաձև զարկերակ, 7.ձախ փորոք, 8. աջ փորոք, 9.աջ պսակաձև զարկերակ, 10.վերել աորտա, 11.բազկագլխային ցողուն, 12.ձախ ընդհանուր քնային (կարոտիսյան) զարկերակ

Նկ. 8 – Սրտի զարկերակները և երակները

«Ֆիզիկական կուլտ. Ազգրական պետական ինստիտուտ» ՊՈՒԱԿ Գ Ր Ա Դ Ա Ր Ա Ն

ԱՐՅԱՆ ՄԵԾ ՇՐՋԱՆԱՌՈՒԹՅԱՆ ՁԱՐԿԵՐԱԿՆԵՐ

Ձախ փորոքից դուրս է գալիս **աորտան** (aorta) (նկ. 9), որն օրգանիզմի ամենախոշոր զարկերակն է, որից սկսվում է արյան մեծ շրջանառությունը: Աորտան ունի երեք մաս՝ վերել աորտա (aorta ascendens), աորտայի աղեղ (arcus aortae) և վայրէջ աորտա (aorta descendens), որն իր հերթին բաժանվում է կրծքային և որովայնային մասերի:

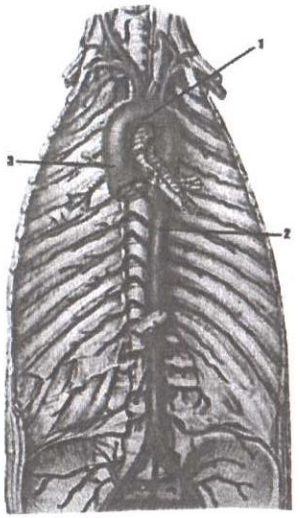

1. աորտայի աղեղ,
2. վայրէջ աորտա,
3.վերել աորտա

Նկ. 9 - Աորտա

Վերել աորտան (նկ. 9) գտնվում է սրտապարկի մեջ, սկզբնական լայնացած մասը կոչվում է կոճղեզ, նրա բնի մոտ կան երեք կիսալուսնաձև գրպանիկներ, որոնցից երկուսի տակ գտնվում են աջ և ձախ պսակաձև զարկերակների բացվածքները, որտեղից դուրս են գալիս պսակաձև զարկերակները և սնում են սիրտը:

Աորտայի աղեղը (նկ. 9) գտնվում է կրծոսկրի կոթի հետևում, նրա կոր մասից դուրս են գալիս երեք խոշոր զարկերակներ.

1. բազկագլխային զարկերակացողունը,
2. ձախ ընդհանուր քնային զարկերակը (կարոտիսյան),
3. ձախ ենթաանրակային զարկերակը:

Բազկագլխային զարկերակացողունը աջ կողմի կրծոսկրանրակային հոդի ետևում բաժանվում է աջ ընդհանուր քնային և աջ ենթանրակային զարկերակների:

Վայրէջ աորտան (նկ.9) սկսվում է կրծքային 4-րդ և ավարտվում է գոտկային 4-րդ ողերի մակարդակին, որտեղ բաժանվում է աջ և ձախ ընդհանուր զստային զարկերակների: Բաժանման տեղը կոչվում է աորտայի երկատում, որտեղից շարունակվում է աջ և ձախ ընդհանուր զստային զարկերակները, իսկ վայրէջ աորտայի շարունակությունը կազմում է սրբոսկրային միջին զարկերակը:

Աորտայի աղեղի ճյուղերն են.

Ընդհանուր քնային կամ կարոտիսյան զարկերակ (նկ. 10). աջը դուրս է գալիս բազկագլխային զարկերակաբնից, ձախը՝ աորտայի աղեղից, ուստի աջը ձախից կարճ է:

Ընդհանուր կարոտիսյան զարկերակը վահանաճառի վերին եզրի մոտ բաժանվում է **արտաքին և ներքին կարոտիսյան զարկերակների**:

Արտաքին կարոտիսյան զարկերակի ճյուղերը ըստ տեղադրության բաժանվում են 3 խմբի՝ առաջային, հետին և միջին (նկ. 10):

Առաջային խմբի զարկերակներ՝ վահանային վերին, դիմային, լեզվային:

Հետին խմբի զարկերակներ՝ ականջային հետին, ծոծրակային, կրծոսկրանրակապտկաձևային:

Միջին խմբի զարկերակներ՝ քունքային մակերեսային, ըմպանային վերել, ծնոտային:

Այս զարկերակները սնում են գլուխը և պարանոցը արտաքինից:

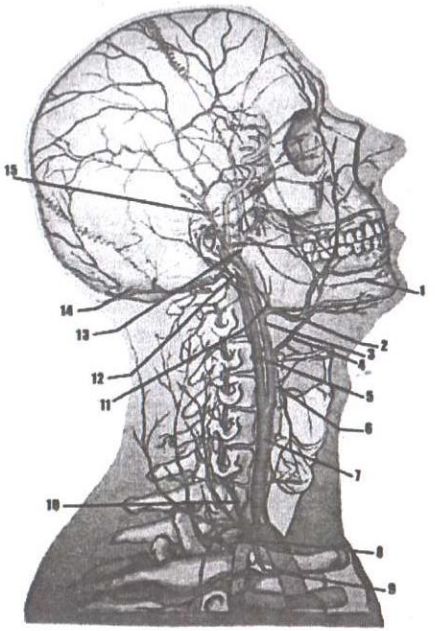

Նկ. 10 – Արտաքին քնային զարկերակի ճյուղերը

1.կզակային, 2.դիմային, 3.արտաքին քնային, 4.լեզվային, 5.կրծոսկրանրակապտկածևային, 6.վահանային վերին 7.ընդհանուր կարոտիսյան (քնային), 8.ենթաանրակային, 9.կրծքային ներքին, 10.ողնաշարային, 11.ըմպանային վերել, 12.ականջային հետին, 13.ծնոտային, 14.ծոծրակային, 15.քունքային մակերեսային զարկերակներ:

Ներքին քնային (կարոտիսյան) զարկերակը (նկ. 11) սկիզբ է առնում ընդհանուր քնային զարկերակից, բարձրանում է վեր, մտնում է գանգի խոռոչ, տեսողական խողովակի մոտ արձակում է իր առաջին ճյուղը՝ ակնային զարկերակը և բաժանվում է իր վերջնային ճյուղերին՝

1. ակնային զարկերակը մտնելով ակնակապիճ ճյուղեր է տալիս ակնագնդին, արցունքագեղձին, մկաններին և կոպերին,

2. ուղեղի առաջային զարկերակն (a. cerebri anterior) անցնում է կիսագնդի միջային երեսով, անոթավորելով այն մինչև ծոծրակային բիլթը: Երկու զարկերակները երկարաձիգ ակոսի սկզբնական հատվածում միանում են առաջային կապակցող զարկերակի միջոցով (a. communicans anterior),

3. ուղեղի միջին զարկերակը (a. cerebri media) սնում է կիսագնդերի արտաքին մակերեսը մինչև ծոծրակային բիլթը,

4. հետին կապակցող զարկերակը միանում է ուղեղային հետին զարկերակին:

Ենթաանրակային զարկերակ (նկ. 10): Աջը դուրս է գալիս բազկագլխային զարկերակացողունից, ձախն՝ աորտայի աղեղից: Ենթանրաակային զարկերակից իրար դեմ դիմաց դուրս են գալիս երկու՝ ողնաշարային և կրծքային ներքին զարկերակները:

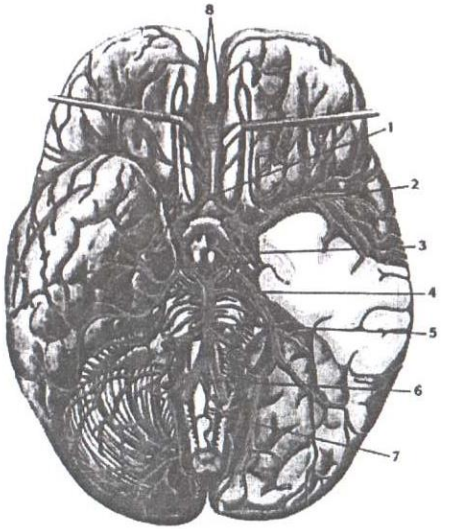

Նկ. 11 – Ներքին քնային զարկերակի ճյուղերը

1.առաջային կապակցող, 2.ուղեղի միջին, 3.հետին կապակցող, 4.ուղեղի հետին, 5.հիմային, 6.ողնաշարային, 7.ողնուղեղային առաջային, 8.ուղեղի առաջային զարկերակներ

Ողնաշարային զարկերակ (նկ. 10,11): Անցնում է պարանոցային ողերի լայնական ելունների անցքերով մտնում է գանգի խոռոչ: Աջ և ձախ ողնաշարային զարկերակները կամուրջի ստորին եզրի մոտ միանալով առաջացնում են հիմային զարկերակը և կամուրջի վերին եզրի մոտ բաժանվում են ուղեղի հետին զարկերակների, որոնք սնում են ուղեղի ծոծրակային բիլթը: Ուղեղի առաջային, միջին և հետին զարկերակները միանալով առաջային և հետին կապակցող զարկերակներին, առաջացնում են ուղեղի զարկերակային Վիլիզյան օղը:

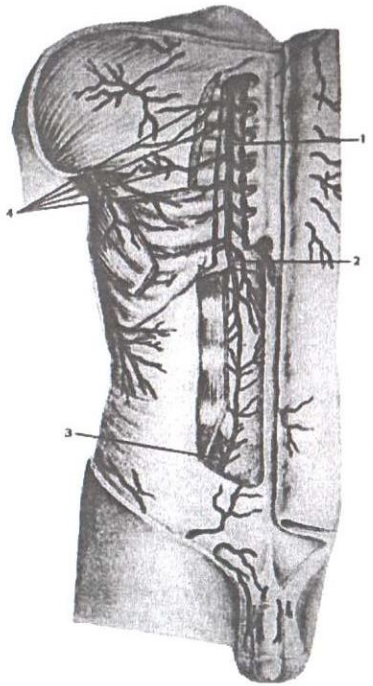

1. կրծքային ներքին,
2.վերորովայնային վերին,
3.վերորովայնային ստորին,
4.առաջային միջկողային

Նկ. 12 - Կրծքային ներքին զարկերակ

Կրծքային ներքին զարկերակը (նկ. 12) մտնում է կրծքավանդակ, անցնում է կրծոսկրի ուղղությամբ և տալիս է միջկողային առաջային զարկերակները, որոնք հասնում են

մինչև թևատակ: Այս զարկերակը հասնելով 7-րդ կողի կողաճառին բաժանվում է իր վերջնային ճյուղերին՝ մկանաստոծանիական և վերորովայնային վերին զարկերակների, որոնք մտնում են որովայնի ուղիղ մկանի բունոցի մեջ հասնում են մինչև պորտը: Զարկերակն անոթավորում է նաև միջնորմը, կրծքամիզը (պլևրան), թիակը բարձրացնող և սեղանարդ մկանները:

Վերին վերջույթի զարկերակներ (նկ. 13): Ենթաանրակային զարկերակը շարունակվում է որպես թևատակային զարկերակ, այնուհետև բազկային զարկերակ, որն արմնկային հոդում բաժանվում է ծղիկային, ճաճանչային զարկերակների, որոնք դաստակի շրջանում առաջացնում են դաստակի մակերեսային և խորանիստ աղեղները, որոնք էլ սնում են մատները:

Կրծքային աորտա (նկ. 14): Վերին սահմանը համարվում է կրծքային 4-րդ, իսկ ստորինը՝ կրծքային 12-րդ ողերի մակարդակը: Վայրէջ աորտայի կրծքային հատվածն անցնում է կրծքավանդակի հետին միջնորմով, ողնաշարի ձախ կողմով տալիս է առպատային և ընդերային ճյուղեր: Առպատային ճյուղերից են 10-12 զույգ միջկողային հետին զարկերակները և ստոծանիական վերին զարկերակը: 10-12 զույգ միջկողային հետին զարկերակները սնում են կրծքավանդակի հետին պատը՝ մինչև թևատակը և բերանակցվում են միջկողային առաջային զարկերակների հետ: Ստոծանիական վերին զարկերակը սնում է ստոծանին վերևից:

Կրծքային աորտայի ընդերային ճյուղերն են.

1. կերակրափողային զարկերակ,
2. շնչափողային զարկերակ,
3. բրոնխային զարկերակ,
4. սրտապարկային զարկերակ,
5. միջնորմային զարկերակ:

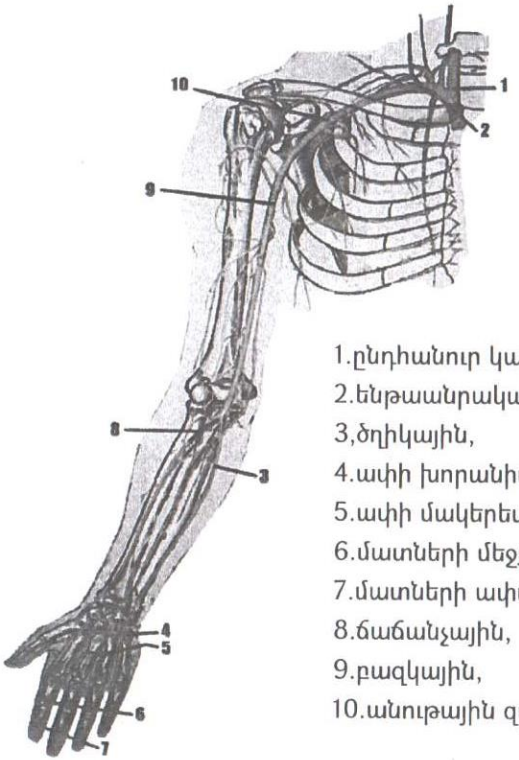

1.ընդհանուր կարոտիսյան,
2.ենթաանրակային
3,ծղիկային,
4.ափի խորանիստ աղեղ,
5.ափի մակերեսային աղեղ,
6.մատների մեջքային,
7.մատների ափային,
8.ճաճանչային,
9.բազկային,
10.անութային զարկերակներ

Նկ. 13 – Վերին վերջույթի զարկերակներ

Այս զարկերակները սնում են կրծքավանդակի ներքին օրգանները:

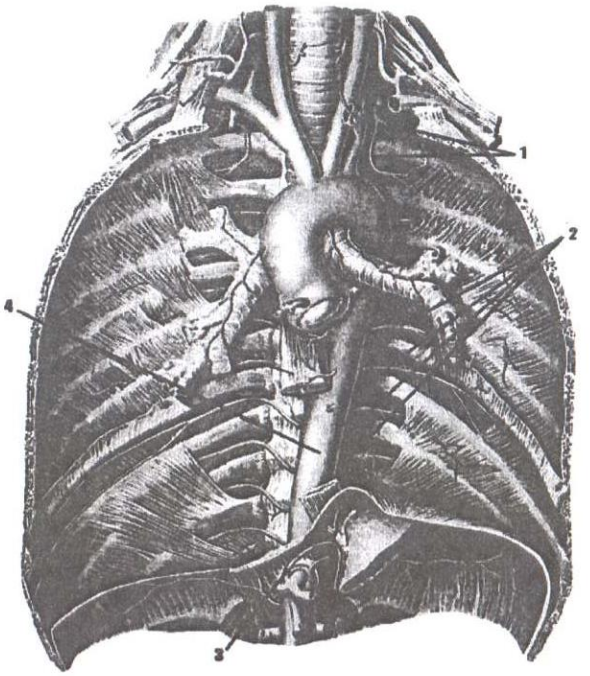

Նկ. 14 – Կրծքային աորտա

1.միջկողային բարձրագույն զարկերակ (I, II), 2.ձախ միջկողային զարկերակ (III, XI), 3.աջ ստոծանիական ստորին զարկերակ, 4.կրծքային աորտա

Որովայնային աորտա (նկ. 15): Վերին սահմանը կրծքային 12-րդ, իսկ ստորինը՝ գոտկային 4-րդ ողերի մակարդակն է: Հանդիսանում է կրծքային աորտայի շարունակությունը, տալիս է առպատային և ընդերային ճյուղեր: **Առպատային զարկերակի ճյուղերը** սնում են որովայնի խոռոչի պատը՝ տալով 4 զույգ գոտկային զարկերակներ և ստոծանիական ստորին զարկերակը, որը սնում է ստոծանին ներքևից և սրբոսկրային միջին զարկերակը:

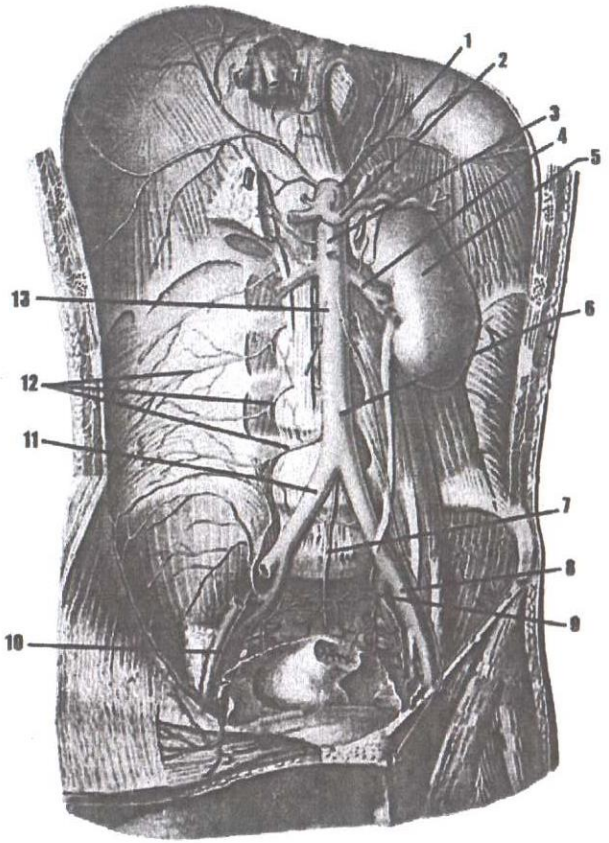

Նկ. 15 – Որովայնային աորտա

1.խոռոչային ցողուն, 2.փայծաղային, 3.միջընդերային վերին, 4.ձախ երիկամային, 5.երիկամ, 6.միջընդերային ստորին, 7.սրբոսկրային միջին, 8.ձախ արտաքին զստային, 9.ներքին զստային, 10.աջ արտաքին զստային, 11.աջ ընդհանուր զստային, 12.գոտկային զարկերակներ, 13.որովայնային աորտա

Որովայնային աորտայի ընդերային ճյուղերը բաժանվում են զույգ և կենտ զարկերակների:

Զույգ զարկերակներից են՝ երիկամային, մակերիկամային միջին, ամորձային և ձվարանային զարկերակները:

Կենտ զարկերակներից են՝ խոռոչային, միջընդերային վերին և միջընդերային ստորին զարկերակները, որոնք սնում են որովայնի խոռոչի կենտ օրգանները: **Խոռոչային** զարկերակը սնում է լյարդը, լեղապարկը, ստամոքսը, փայծաղը, ենթաստամոքսային գեղձի և տասներկումատնյա աղու մի մասը: **Միջընդերային վերին** զարկերակը սնում է բարակ աղիները, կույր աղին որդանման ելունով, վերել աղին և լայնական աղու կեսը: **Միջընդերային ստորին** զարկերակը սնում է լայնական աղու մնացած մասը, սիգմայաձև, վայրէջ և ուղիղ աղիները:

Ստորին վերջույթի զարկերակները (նկ. 16) - **Վայրէջ աորտան** գոտկային 4-րդ ողի մակարդակին բաժանվում է աջ և ձախ զստային ընդհանուր զարկերակների: Ընդհանուր զստային զարկերակը բաժանվում է արտաքին և ներքին զստային զարկերակների:

Ներքին զստային զարկերակը մտնում է կոնքի խոռոչ, տալիս է առպատային և ընդերային ճյուղեր: Առպատային ճյուղերը սնում են կոնքի խոռոչի պատերը, իսկ ընդերային ճյուղերը՝ կոնքի խոռոչի օրգանները: **Արտաքին զստային** զարկերակը շարունակվում է որպես ազդրային զարկերակ, ծնկափոսային զարկերակ, որից հետո բաժանվում է ոլոքային առաջային, որը տալիս է ոտքի թիկնային զարկերակը, և ոլոքային հետին, որը տալիս է ոտքի ներբանային միջային և կողմնային զարկերակները:

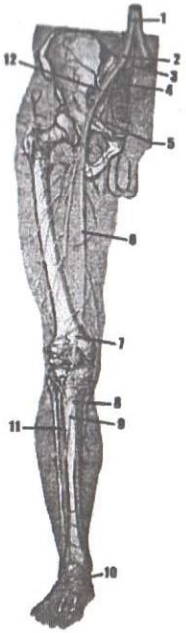

1.որովայնային աորտա,
2.աջ ընդհանուր զստային,
3.սրբոսկրային միջին,
4.ներքին զստային,
5.փականցքային,
6.ազդրային,
7.ծնկափոսային,
8.ոլոքային հետին,
9. ոլոքային առաջային,
10.ոտքի թիկնային,
11. նրբոլոքային,
12.արտաքին զստային զարկերակներ:

Նկ. 16 – Սփորին վերջույթի զարկերակներ

ԵՐԱԿՆԵՐ

Երակները բաժանվում են 3 համակարգերի՝

1. սրտի սեփական երակներ,
2. վերին սիներակի համակարգ,
3. ստորին սիներակի համակարգ:

Սրտի սեփական երակներ (նկ. 8) - Պսակաձև զարկերակը սնում է սիրտը, վերածվում է երակի և թափվում է սրտի սեփական երակածոցով աջ նախասրտի մեջ:

Վերին սիներակի համակարգը – երակային արյունը հավաքում է գլխից, պարանոցից, վերին վերջույթներից,

կրծքավանդակից և մասամբ որովայնի առաջային պատից: Վերին սիներակը կազմվում է աջ և ձախ բազկագլխային երակների միացումից: Յուրաքանչյուր բազկագլխային երակ կազմվում է ներքին լծային և ենթանրակային երակների գումարումից, որն առաջացնում է երակային անկյունը և նրա մեջ թափվում է արտաքին լծային երակը: Արտաքին լծային երակը կարող է թափվել նաև ներքին լծային և ենթաանրակային երակների մեջ:

Գլխի երակները - վերին սիներակի մեջ թափվում են ներքին լծային երակի միջոցով, որն արյունը բերում է արտագանգային երակներից և ներգանգային երակածոցերից:

Պարանոցի երակները վերին սիներակի մեջ թափվում են՝ ներքին, արտաքին և առաջային լծային երակների միջոցով (նկ.17):

Կրծքավանդակի երակները (նկ. 17) վերին սիներակի մեջ թափվում են՝ կենտ, կիսակենտ և հավելյալ կիսակենտ երակների միջոցով:

Կենտ երակն անցնում է ողնաշարի աջ կողմով, հավաքում է կրծքավանդակի աջ կեսի երակային արյունը և թափվում է անմիջապես վերին սիներակի մեջ:

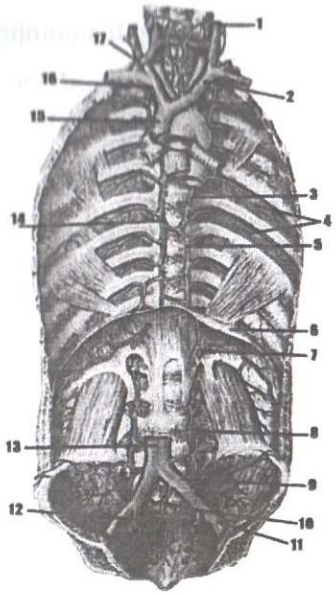

1.ներքին լծային,
2.ձախ բազկագլխային,
3.հավելյալ կիսակենտ,
4.միջկողային,
5.կիսակենտ,
6.ստոծանի,
7.ստորին ստոծանիական,
8.գոտկային (III, IV),
9.ձախ ընդհանուր զստային,
10.սրբոսկրային միջին
11.արտաքին զստային,
12.ներքին զստային,
13.ստորին սիներակ,
14.կենտ,
15.վերին սիներակ,
16.աջ բազկագլխային,
17.արտաքին լծային երակներ

Նկ. 17 – Կրծքավանդակի երակներ

Կիսակենտ երակն անցնում է ողնաշարի ձախ կողմով, հավաքում է կրծքավանդակի ձախ կեսի երակային արյունը և կրծքային 6-8-րդ ողերի մակարդակին թափվում է կենտ երակի մեջ:

Հավելյալ կիսակենտ երակը հավաքում է ձախ վերին 3 միջկողային տարածությունների արյունը և թափվում է կիսակենտ երակի մեջ:

Վերին վերջույթի երակները (նկ.18) բաժանվում են 2 խմբի՝ մակերեսային և խորանիստ: Խորանիստ երակներն անցնում են զարկերակների հետ և կրում են նրանց անունները՝ թևատակային, բազկային, ծղիկային ճաճանչային, մատնային երակներ: Մակերեսային երակներից են բազիլիկ և կեֆալիկ երակները: **Բազիլիկ** (արքայական, միջային ենթամաշկային երակ) երակն անցնում է վերջույթի միջային մակերեսով և թափվում է բազկային երակի մեջ: **Կեֆալիկ** (գլխային, կողմնային ենթամաշկային երակ) երակն անցնում

է վերջույթի դրսային մասով և թափվում է ենթանրակային երակի մեջ:

Ստորին սիներակի համակարգ (նկ.17): Ստորին սիներակը կազմվում է աջ և ձախ ընդհանուր զստային երակների միացումից, որն էլ կազմվում է արտաքին և ներքին զստային երակների միացումից: Ստորին սիներակն արյունը հավաքում է ստորին վերջույթներից, **որովայնի** խոռոչի զույգ օրգաններից, կոնքի խոռոչի պատերից և օրգաններից: Որովայնի խոռոչի կենտ օրգանների արյունը ստորին սիներակի մեջ թափվում է դռներակի համակարգով:

Դռներակի համակարգը (նկ.19) կազմվում է երեք երակների միացումից՝ փայծաղային, միջընդերային վերին, միջընդերային ստորին երակներից:

Փայծաղային երակն արյունը հավաքում է փայծաղից, ստամոքսից, ենթաստամոքսային գեղձից, լեղապարկից և 12-մատնյա աղուց:

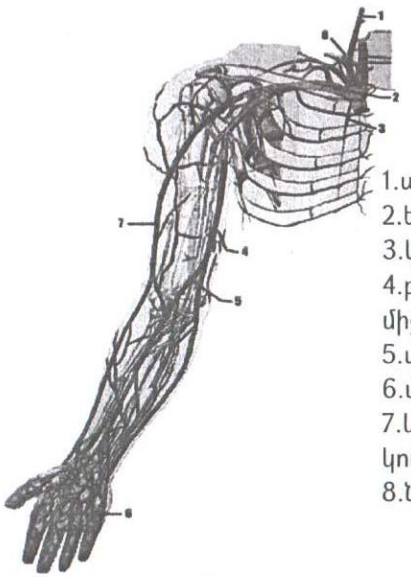

1.արտաքին լծային,
2.ենթանրակային,
3.կրծքային ներքին,
4.բազիլիկ (արքայական միջային ենթամաշկային),
5.արմնկային միջնակ,
6.մատնային,
7.կեֆալիկ (գլխային, կողմնային ենթամաշկային),
8.ներքին լծային

Նկ. 18 – Վերին վերջույթի մակերեսային երակներ

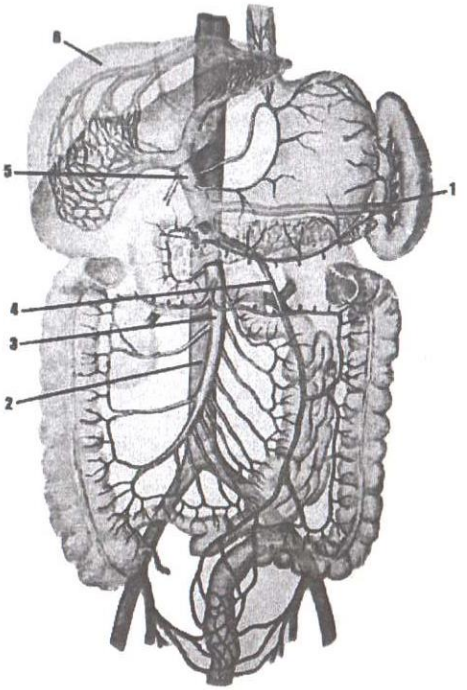

Նկ. 19 – Դռներակի համակարգ

1.փայծաղային երակ, 2.ստորին սիներակ, 3.միջընդերային վերին երակ, 4.միջընդերային ստորին երակ, 5.դռներակ, 6.լյարդ

Միջընդերային վերին երակն արյունը հավաքում է բարակ աղիներից, կույր աղուց, որդանման ելունից, վերել հաստ աղուց և լայնական աղու մի մասից:

Միջընդերային ստորին երակն արյունը հավաքում է լայնական աղու մնացած մասից, վայրէջ, սիգմայաձև և ուղիղ աղիներից:

Այս երեք երակների միացումից կազմվում է **դռներակը** (նկ. 19), որը մտնում է լյարդ և նրա ներսում տալիս է ճյուղավորումներ: Դռներակի բազմաթիվ ճյուղավորումները միանալով առաջացնում են զույգ լյարդային երակներ և թափվում են ստորին սիներակի մեջ:

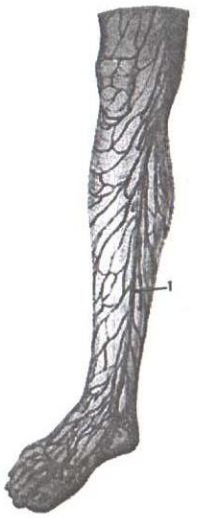

Նկ. 20
Սրորին վերջույթի մակերեսային երակներ
1.մեծ սաֆեն

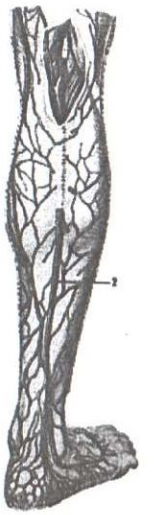

Նկ. 21
Սրորին վերջույթի մակերեսային երակներ
1. փոքր սաֆեն

Ստորին վերջույթի երակները (նկ. 20,21) բաժանվում են 2 խմբի՝ մակերեսային և խորանիստ: Խորանիստ երակներն ընթանում են զարկերակների հետ և կրում են նրանց անունները՝ զստային արտաքին, ազդրային, ծնկափոսային, ոլոքային առաջային և հետին: Ստորին վերջույթի մակերեսային երակներից են մեծ և փոքր սաֆեն (ենթամաշկային) երակները:

Մեծ սաֆեն (ենթամաշկային) երակն անցնում է ոտքի, սրունքի, ազդրի միջային երեսով և թափվում է ազդրային երակի մեջ:

Փոքր սաֆեն երակն անցնում է ոտքի, սրունքի հետին երեսով և թափվում է ծնկափոսային երակի մեջ:

ԱՎՇԱՅԻՆ ՀԱՄԱԿԱՐԳ

Բաց համակարգ է, չունի կենտրոնական օրգան, որտեղից սկսվեն և ավարտվեն ավշային անոթները: Ավշային համակարգը երակային համակարգի բաղկացուցիչ մասն է, սակայն այն մի շարք առանձնահատկություններով տարբերվում է անոթային համակարգից:

1. Ավշային անոթների պատի մկանային շերտն ավելի թույլ է զարգացած, քան երակների մոտ:
2. Կիսալուսնաձև գրպանիկների թիվն ավելի շատ է, քան երակներում:
3. Ավշային անոթների ճանապարհին կան հանգույցներ, որոնք բացակայում են երակների մոտ:

Քանի որ ավշային անոթներում մկանային շերտը թույլ է զարգացած, ուստի ավիշը ավշային անոթներով հոսում է շնորհիվ մկանների կծկման, հարևան զարկերակի զարկի, ներքին օրգանների որդանման շարժումների, մերսման, կրծքավանդակի ծծող հատկության:

Արյունը հոսում է արյան անոթներով, իսկ ավիշն՝ ավշային անոթներով: Ավիշն առաջանում է հյուսվածքային հեղուկից, որն առաջանում է արյան պլազմայի կուտակումից միջբջջային տարածությունների մեջ: Հյուսվածքային հեղուկն անցնում է ավշային անոթներով և առաջացնում է ավիշը:

Ավիշը բաց դեղնավուն, թափանցիկ հեղուկ է, հայտնաբերվել է 1679թ. իտալացի գիտնական Գասպար Ավելլիի կողմից: Ավիշը կազմված է պլազմայից և ձևավոր տարրերից: Ձևավոր տարրերից են՝ լիմֆոցիտները, էոզինոֆիլները և մոնոցիտները, որոնք կատարում են պաշտպանողական դեր՝ վնասազերծելով օրգանիզմ մտած թունավոր նյութերի 90%-ը:

Ավիշը պարունակում է ֆիբրինոգեն, որը մասնակցում է ավշի մակարդմանը: Ավիշը կատարում է հետևյալ դերը՝

1. պաշտպանողական,
2. տրանսպորտային,

3. լիմֆոպոեզի (լիմֆոցիտների առաջացում):

Ավշային անոթներ չկան ուղեղում, ողնուղեղում, մաշկի լորձապատյանի էպիթելում, ոսպնյակում, եղջերաթաղանթում, աճառներում, փայծաղում:

Ավշային համակարգը կազմված է մազանոթներից, անոթներից, հանգույցներից, ցողուններից, ծորաններից:

Եթե արյան համակարգում մազանոթները գրավում են միջանկյալ դիրք զարկերակների և երակների նկատմամբ, ապա ավշային համակարգը սկսվում է մազանոթներից:

Մազանոթներն ունեն կույր ծայր, խրված են հյուսվածքների մեջ և հյուսվածքներից անոթների մեջ տեղափոխում են վնասակար նյութեր, բարդ կոլոիդալ սպիտակուցներ, ջուր, ջրում լուծված աղեր, հակամարմիններ և բակտերիաներ: Երբ մազանոթների մեջ հայտնաբերվում են փականներ, անվանում են անոթ: **Անոթներն** ունեն մակերեսային և խորանիստ դասավորություն: Անոթների ճանապարհին կան **հանգույցներ**, որոնք արտադրում են արյան սպիտակ գնդիկներ (լիմֆոցիտ, մոնոցիտ): Ավշային հանգույցներից դուրս եկող անոթները միանալով առաջացնում են **ցողուններ**, որոնք հավաքում են մարմնի որևէ հատվածի ավիշը: Ցողունները միանալով առաջացնում են **ծորաններ**:

Օրգանիզմում գոյություն ունեն երկու խոշոր ծորաններ՝ կրծքային ծորան և աջ ավշածորան, որոնք թափվում են երակային անկյան մեջ:

Կրծքային ծորան: Կազմվում է առաջին գոտկային ողի մակարդակին, լայնացած մասով, որը կոչվում է ցիստեռն: Հավաքում է մարմնի ¾ մասի ավիշը: Հավաքում է ավիշը մարմնի ստորին մասի աջ և ձախ կեսերից, կրծքավանդակի, վերին վերջույթի, գլխի, պարանոցի ձախ կեսից և թափվում է ձախ երակային անկյան մեջ: Երկարությունը 40-45 սմ է:

Աջ ավշածորան: Գտնվում է անրակի շրջանում, հավաքում է ավիշը մարմնի ¼ հատվածից: Ծորանի երկարությունը 10-12 մմ է: Ավիշը հավաքում է կրծքավանդակի, վերին վեր-

ջույթի, գլխի, պարանոցի աջ կեսից և թափվում է աջ երակային անկյան մեջ:

Ավշային հանգույց – ունեն ցորենի հատիկից մինչև լոբու հատիկի մեծություն, մակերեսային և խորանիստ տեղադրություն: Մակերեսային հանգույցները գտնվում են մաշկի տակ, իսկ խորանիստները՝ խոռոչներում: Մակերեսային ավշային հանգույցները գտնվում են պարանոցի շրջանում, թևատակում, արմնկային փոսում, աճուկային շրջանում, ծնկափոսում: Արտաքինից շրջապատված է շարակցահյուսվածքային թաղանթով, որը խտրոցներ է տալիս հանգույցի ներսը, նրան բաժանելով առանձին ֆոլիկուլների (հատվածների), որոնք լցված են բջջային էլեմենտներով: Որպես կանոն ավշային հանգույցի կոր մասից ներս են մտնում 6-7 ավշային անոթներ, որոնք պարունակում են թունավոր նյութեր և նյութափոխանակության արգասիքներ: Հանգույցի ներսում վնասազերծվում են, հարստանում են բջջային էլեմենտներով և հանգույցի գոգ մասից դուրս են գալիս 2-3 ավշային անոթներ:

ՓԱՅԾԱՂ

Գտնվում է ձախ թուլակողում՝ ստոծանու ձախ գմբեթի տակ 9-11-րդ կողերի մակարդակին: Փայծաղը նման է սուրճի հատիկի, որն ունի վերին կոր և ստորին տափակ մակերեսներ: Ստորին երեսի վրա գտնվում է ակոսը, որը հանդիսանում է փայծաղի դրունքը, որտեղից մտնում է փայծաղային զարկերակը, նյարդեր և դուրս է գալիս փայծաղային երակը, որը մասնակցում է դռներակի կազմությանը: Փայծաղը իր կառուցվածքով նման է ավշային հանգույցին, կազմված է ֆոլիկուլներից: Փայծաղն էրիթրոցիտների համար հանդիսանում է գերեզմանատուն, որտեղ 120 օր հետո մահանում են էրիթրոցիտները: Փայծաղը հանդիսանում է երկաթի դեպո (պահեստ):

ՍԱՂՄԻ ԱՐՅԱՆ ՇՐՋԱՆԱՌՈՒԹՅԱՆ ԱՌԱՆՁՆԱՀԱՏԿՈՒԹՅՈՒՆՆԵՐԸ

Սաղմի արյան շրջանառության առանձնահատկությունները պայմանավորված են (նկ.22) նրանով, որ սաղմը չի շնչում, հետևապես չի գործում արյան փոքր շրջանառությունը, որը փոխարինված է ընկերքային շրջանառությամբ: Այն ամենը, ինչը անհրաժեշտ է սաղմի զարգացման համար, ստանում է մոր օրգանիզմից: Արգանդային զարկերակներով արյունը մտնում է ընկերքի մեջ, որտեղ մոր և սաղմի արյան միջև կատարվում է գազափոխանակություն: Սննդանյութերը և թթվածինը սաղմի պորտային երակի միջոցով բացվում են ստորին սիներակի մեջ:

1.ձախ թոք,
2.ձախ նախասիրտ,
3.ձախ փորոք,
4.ընկերք,
5.լյարդի մազանոթ,
6.աջ փորոք,
7.աջ նախասիրտ,
8.աջ թոք

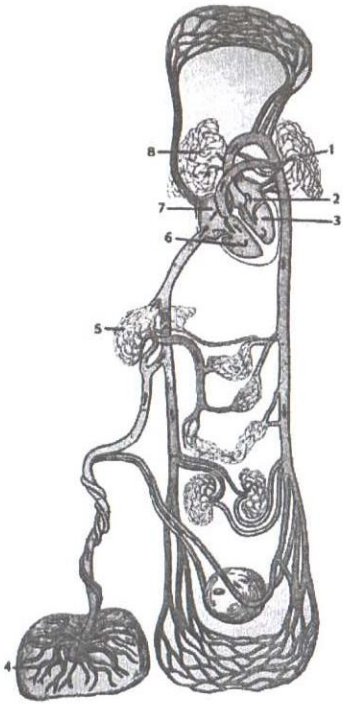

Նկ. 22 - Սաղմի արյան շրջանառությունը

Ստորին սիներակից անցնում է աջ նախասիրտ, օվալաձև անցքով ձախ նախասիրտ, ձախ փորոք, այնուհետև՝ աորտա: Աջ նախասրտի մեջ է բացվում նաև վերին սիներակը, որը բերում է երակային արյուն մարմնի վերին կեսից:

Ծնվելուց հետո, երբ կապում և կտրում են պորտալարը, պտուղն այլևս չի ստանում թթվածին, արյան մեջ բարձրանում է ածխաթթվի քանակը, որը գրգռում է պտղի շնչական կենտրոնը: Տեղի է ունենում առաջին ներշնչումը: Այդ պահից սկսում են գործել թոքերը և արյան փոքր շրջանառությունը: Տեղի են ունենում հետևյալ փոփոխությունները՝

1. Ձարկերակային ծորանը (բոտալյան ծորան)[1] խցանվելով վերածվում է զարկերակային կապանի:
2. Երակային ծորանը վերածվում է երակային կապանի:
3. Պորտային զարկերակները խցանվելով վերածվում են կողմնային աջ և ձախ կապանների:
4. Պորտային երակը վերածվում է լյարդի կլոր կապանի:
5. Նախասրտերը անջատող միջնապատի ձվաձև անցքը, աստիճանաբար փակվելով, վերածվում է ձվաձև փոսի:
6. Կյանքի առաջին տարվա վերջում ձվաձև անցքը լրիվ փակվում է, նրա պահպանվելը դիտվում է որպես սրտի բնածին արատ:

[1] Բոտալյան ծորան. սկսվում է աջ նախասրտից և բացվում է աորտայի աղեղի գոգ կողմից նրանից դուրս եկող 3 զարկերակներից վար:

ԿԵՆՏՐՈՆԱԿԱՆ ՆՅԱՐԴԱՅԻՆ ՀԱՄԱԿԱՐԳ (SYSTEMA NEVORUM CENTRALE)

Նյարդային համակարգը (systema nervorum) կազմված է կենտրոնական և ծայրամասային համակարգերից: **Կենտրոնական նյարդային համակարգը** կազմված է ողնուղեղից, որը գտնվում է ողնասյան խողովակի մեջ և գլխուղեղից, որը տեղակայված է գանգի խոռոչում:

Ծայրամասային նյարդային համակարգի մեջ մտնում են նյարդերը և ծայրամասային նյարդային հանգույցները: Կենտրոնական նյարդային համակարգի (գլխուղեղ, ողնուղեղ) և ծայրամասային նյարդային համակարգի (նյարդային ցողուններ և նյարդային հանգույցներ) մեջ մտնում է վեգետատիվ նյարդային համակարգը, որը բաժանվում է սիմպաթիկ և պարասիմպաթիկ բաժինների:

Նյարդային համակարգն ապահովում է կապը օրգանիզմի և արտաքին միջավայրի միջև: Կանոնավորում է ներքին օրգանների գործունեությունը, կարգավորում է մկանի աշխատանքը և մեր օրգանիզմը հանդես է գալիս որպես մեկ ամբողջություն:

Նյարդային համակարգի հիմքում ընկած է ռեֆլեքսը (նկ.23), որն օրգանիզմի պատասխան ռեակցիան է արտաքին և ներքին ազդակներին նյարդային համակարգի մասնակցությամբ: Այն իրականանում է ռեֆլեկտոր աղեղի միջոցով, որը լինում է պարզ և բարդ: Պարզը սահմանափակվում է ողնուղեղով, իսկ բարդը գրգիռը հասցնում է մեր գիտակ-

ցությանը: Պարզը կազմված է 3 բջիջներից, բարդը՝ 3-ից ավելի:

Նյարդային համակարգի կառուցվածքային միավորը նեյրոնն է կամ նյարդային բջիջը: Նյարդային բջիջը լինում է 3 տեսակի՝

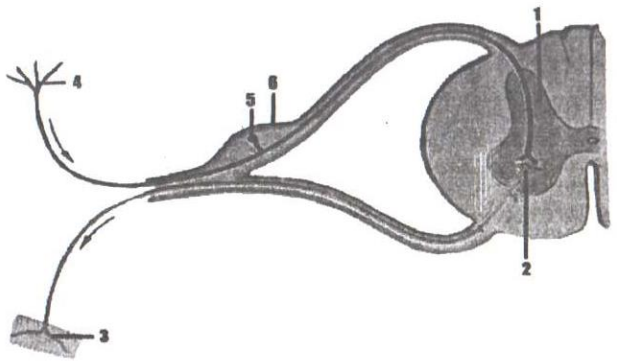

Նկ. 23 - Պարզագույն ռեֆլեկտոր աղեղ

1.գորշ նյութ, 2.շարժիչ նեյրոն, 3.շարժիչ նյարդաթելը մկանի մեջ, 4.զգացող նյարդաթելը մաշկի մեջ, 5.զգացող նեյրոն, 6.ողնուղեղային (միջողնային) հանգույց

Զգացող - գտնվում է ուղեղամասից դուրս միջողնային հանգույցում և կազմված է 2 ելուններից՝ ա) ծայրամասային, որը գրգիռը բերում է ընկալիչներից, բ) կենտրոնական, որը գրգիռը հաղորդում է ողնուղեղին:

Շարժիչ - գտնվում է ուղեղամասի մեջ: Նրանից դուրս եկող ելունները գրգիռը ուղարկում են աշխատող օրգաններին (մկաններ, գեղձեր):

Կապակցող – գրգիռը զգացող բջջից հաղորդում է շարժիչ բջջին մեկ կամ մի քանի սեգմենտների սահմաններում:

Զգացող բջիջները գրգիռը ընդունում են 3 բնույթի դաշտերից՝

1. էքստերոցեպտորներ՝ արտաքին աշխարհից գրգիռ ընդունող դաշտեր,

2. ինտերոցեպտորներ՝ ներքին օրգաններից գրգիռ ընդունող դաշտեր,

3. պրոպրիոցեպտորներ՝ մկաններից, հոդերից, ջլերից գրգիռ ընդունող դաշտեր (սեփական դաշտ):

Նյարդային համակարգն ըստ տեղադրության լինում է կենտրոնական և ծայրամասային: Կենտրոնականի մեջ մտնում են գլխուղեղը և ողնուղեղը, իսկ ծայրամասայինի մեջ մտնում են գլխուղեղից դուրս եկող 12 և ողնուղեղից դուրս եկող 31 զույգ նյարդերը: Ըստ բնույթի նյարդային համակարգը լինում է սոմատիկ և վեգետատիվ: Սոմատիկ համակարգը նյարդավորում է մաշկը, մկանները, զգայարանները: Վեգետատիվը՝ նյարդավորում է ներքին օրգանները, հարթ մկանները, արյան անոթները, գեղձերը և միջածիգ զոլավոր մկաններն՝ ապահովելով սնուցումը:

Նյարդային համակարգը կազմված է գորշ և սպիտակ նյութերից: Գորշ նյութն իրենից ներկայացնում է նյարդային բջիջների մարմինների և կարճ ելունների կուտակում: Սպիտակ նյութը երկար ելունների կամ աքսոնների կուտակումն է, որոնք ունեն միելինյան պատյան: Նյարդային բջիջներն ուղեղամասից դուրս կոչվում են հանգույցներ, սպիտակ նյութի մեջ՝ կորիզներ, գորշ նյութի մեջ՝ կենտրոններ:

ՈՂՆՈՒՂԵՂ

Արտաքին նկարագրությունը: Ողնուղեղը (նկ. 24) գտնվում է ողնասյան կենտրոնական խողովակում: Զանգվածը կազմում է մոտ 34-38գ, երկարությունը 41-45 սմ է, ունի ճկույթ մատի հաստություն: Վերին սահմանը հանդիսանում է ատլաս-ծոծրակային հոդի մակարդակը, ստորինը՝ 2-րդ գոտկային ողի մակարդակն է, որտեղ ողնուղեղը վերջանում է սրացած մասով, որը կոչվում է ուղեղային կոն, որից շարունակվում է սահմանային թելը, որը հասնում է 2-րդ պոչուկային ողին: Ողնուղեղն ունի 2 հաստուկ՝ պարանոցային և գոտկային: Հաստուկներից դուրս եկող նյարդերը նյարդավորում են վերին և ստորին ազատ վերջույթները: Ողնուղեղն ունի սեգմենտային կառուցվածք և յուրաքանչյուր սեգմենտից դուրս են գալիս մեկ զույգ նյարդեր, որոնք կազմված են զգացող և շարժիչ նյարդարմատներից: Ողնուղեղը կազմված է 31 զույգ սեգմենտներից, որոնցից 8-ը պարանոցային են, 12-ը՝ կրծքային, 5-ը՝ գոտկային, 5-ը՝ սրբոսկրային և 1-ը՝ պոչուկային: Ողնուղեղային 31 զույգ նյարդերը վերին մասում ունեն հորիզոնական ուղղություն, իսկ ուղեղային կոնից դուրս եկող նյարդերը թեքվում են վար, հասնում են համապատասխան միջողնային անցքերին և դուրս են գալիս ողնասյան խողովակից: Ուղեղային կոնից դուրս եկող նյարդարմատների խուրձը առաջացնում է ձիու պոչը:

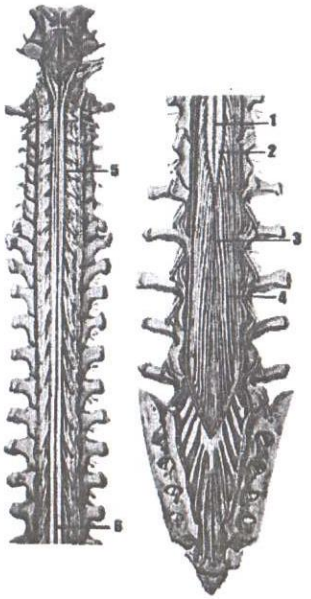

1.հետին միջնակ ակոս,
2.ուղեղային կոն,
3.սահմանային թել,
4.ձիու պոչ,
5.պարանոցային հաստուկ,
6.գոտկային հաստուկ:

Նկ. 24 - Ողնուղեղը ողնասյան խողովակում (արտաքին նկարագիրը)

Ողնուղեղի առաջային երեսով անցնում են միջնակ ճեղքը և երկու կողմնային ակոսները: Հետին երեսով անցնում են հետին միջնակ և երկու կողմնային ակոսները: Այս ակոսներով ողնուղեղը բաժանվում է առաջային, հետին և կողմնային զույգ պարանների:

Առաջային պարաններով անցնում են շարժիչ ուղիներ՝ կեղև-ողնուղեղային առաջային, ծածկ-ողնուղեղային, անդաստակ-ողնուղեղային ուղիները:

Հետին պարաններով անցնում են զգացող ուղիներ՝ ողնուղեղ-կեղևային միջային և կողմնային ուղիները:

Կողմնային պարաններով անցնում են՝ զգացող և շարժիչ ուղիներ՝ ողնուղեղ-ուղեղիկային առաջային, հետին զգացող, ողնուղեղ-տեսաթմբային զգացող, կեղև-ողնուղեղային կողմնային շարժիչ, կարմիր կորիզ ողնուղեղային շարժիչ ուղիները:

Ողնուղեղի ներքին կազմը: Լայնական կտրվածքի վրա ողնուղեղը (նկ. 25) կազմված է ներքին գորշ և արտաքին սպիտակ նյութերից: Գորշ նյութը նման է բացված թևերով թիթեռի, կամ լատինական H տառի և կազմված է 2 անկանոն սյուներից, որոնք միմյանց հետ կապված են գորշ կպուկով, որի կենտրոնում գտնվում է ողնուղեղի կենտրոնական խողովակը, որի լուսանցքը տարիքի հետ փոփոխվում է:

Գորշ նյութի սյուները կազմված են առաջային կարճ և հաստ եղջյուրներից, որտեղ գտնվում են շարժիչ բջիջներ, հետին նեղ և երկար եղջյուրներից, որտեղ գտնվում են զգացող բջիջներ և կողմնային եղջյուրներից, որտեղից դուրս եկող նյարդերը նյարդավորում են ներքին օրգանները: Առաջային եղջյուրներից դուրս են գալիս շարժիչ նյարդարմատները, հետին եղջյուրներից՝ զգացող նյարդարմատները, որոնք միանալով առաջացնում են ողնուղեղային խառը նյարդը: Զգացող նյարդարմատի ճանապարհին գտնվում է միջողնային հանգույցը, որի մեջ տեղակայված են զգացող, կեղծ, միաբևեռ բջիջներ իրենց ծայրամասային և կենտրոնական ելուններով:

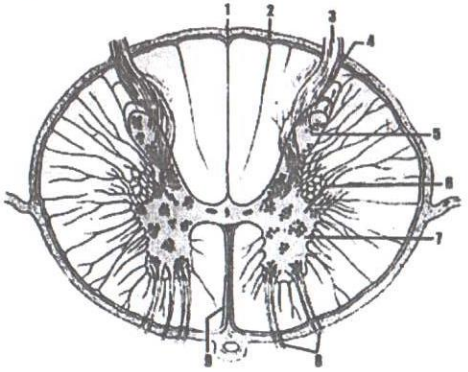

Նկ. 25 - Ողնուղեղի ներքին կազմը

1.հետին միջնակ ակոս, 2.հետին միջանկյալ ակոս, 3.հետին նյարդարմատ, 4.հետին կողմնային ակոս, 5.հետին եղջյուր, 6.կողմնային եղջյուր, 7.առաջային եղջյուր, 8.առաջային նյարդարմատ, 9.առաջային միջնակ ճեղք

Ողնուղեղի պատյանները. արտաքին պատյանը կոչվում է կարծր պատյան, միջինը՝ ոստայնապատյան, ներքինը՝ անոթապատյան (նկ. 26):

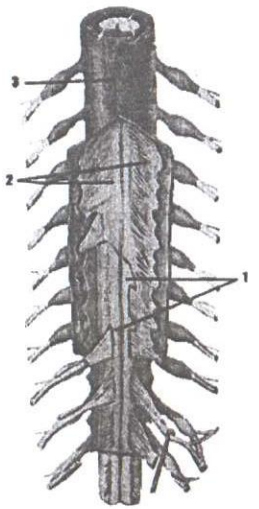

Նկ. 26 - Ողնուղեղի թաղանթները

1.անոթապատյան, 2.ոստայնապատյան, 3.կարծր պատյան

ՄԱՐԴՈՒ ՆՅԱՐԴԱՅԻՆ ՀԱՄԱԿԱՐԳԻ ԶԱՐԳԱՑՈՒՄԸ

Գանգուղեղը զարգանում է սաղմնային արտաքին թերթիկից (նկ. 27): Թերթիկի վրա առաջանում է ակոս, որը խորանալով թերթիկը վերածում է խողովակի: Սաղմնային 2-րդ շաբաթում խողովակի առաջային մասից առաջանում են 3 բշտեր՝ առաջային, միջին, ռոմբաձև: Սաղմնային 5-րդ շաբաթում առաջին և երրորդ բուշտերը կիսվում են, առաջանում են 5 ուղեղային բշտեր, որտեղից հետագայում զարգանում են 5 ուղեղամասեր՝ 1.երկարավուն ուղեղ, 2.հետին ուղեղ, 3. միջին ուղեղ, 4. միջանկյալ ուղեղ, 5. ծայրային ուղեղ:

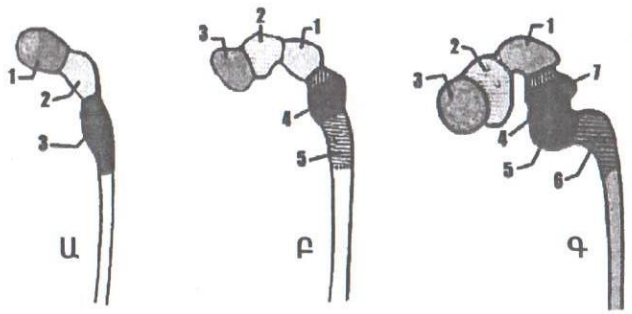

Նկ. 27 - Նյարդային համակարգի սաղմնային զարգացումը (ուղեղային բշտեր)

ա) 1.առաջային ուղեղային բուշտ, 2.միջին ուղեղային բուշտ, 3.ռոմբաձև ուղեղային բուշտ,

բ) 1.միջին բուշտ, 2.միջանկյալ բուշտ, 3.ծայրային բուշտ, 4.հետին բուշտ, 5.երկարավուն բուշտ,

գ) 1.միջին ուղեղ, 2.միջանկյալ ուղեղ, 3.ծայրային ուղեղ, 4.Վարոլյան կամուրջ, 5.հետին ուղեղ, 6.երկարավուն ուղեղ, 7.ուղեղիկ

Երկարավուն ուղեղ (նկ. 28) - Կոճղեզանման է, երկարությունը 2,5-3 սմ է, գտնվում է ողնուղեղի և կամուրջի միջև: Երկարավուն ուղեղի վրա գտնվում են նույն ակոսները, որոնք նկարագրվել են ողնուղեղի մոտ: Առաջային երեսով, միջին գծով անցնում է միջնակ ճեղքը, որի երկու կողմերում գտնվում են բուրգերը: Բուրգերից կողմնայնորեն գտնվում են ձիթապտուղները (օլիվները), որոնք գորշ նյութի կուտակումներ են և նրանց հաստության մեջ գտնվում է ատամնավոր կորիզը, որն ապահովում է մարմնի դիրքը և հավասարակշռությունը տարածության մեջ: Բուրգերի ստորին մասում գտնվում է բրգաձև խաչվածքը:

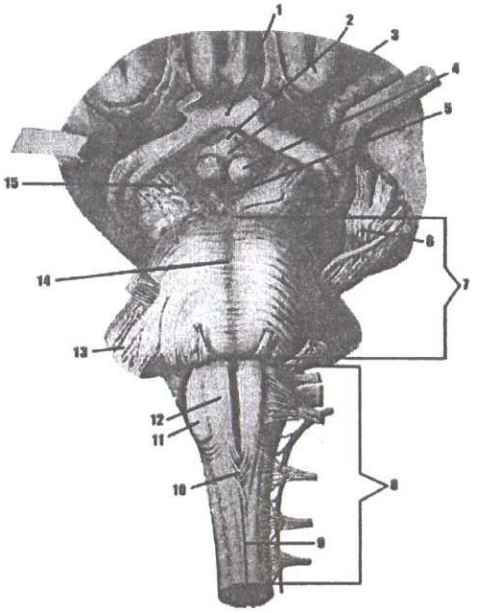

Նկ. 28 - Ուղեղի ցողունի առաջային մակերեսը

1.տեսողական խաչվածք, 2.ծագար, 3.գորշ թումբ, 4.պտկաձև մարմին, 5.միջկոթոնային փոս, 6.եռվորյակ նյարդ, 7.կամուրջ, 8.երկարավուն ուղեղ, 9.առաջային միջնակ ճեղք, 10.բրգաձև խաչվածք, 11.ձիթապտուղներ (օլիվներ), 12.բրգեր, 13.կամուրջի կոթոններ, 14.հիմային ակոս, 15.ուղեղի կոթոններ

Երկարավուն ուղեղի (նկ. 29) հետին երեսով անցնում է միջնակ ակոսը, որի երկու կողմերում գտնվում են հետին պարանները: Պարաններով անցնում են նազելի և սեպաձև խրձերը, որոնք ավարտվում են նազելի և սեպաձև կորիզների մեջ: Կորիզներից դուրս եկող նյարդաթելերը խաչվում են և առաջացնում են ժապավենաձև խաչվածքը, շարունակվում են որպես միջային ժապավեն և ավարտվում են տեսաթմբերում դրսային կորիզի մեջ: Հետին պարանները հեռանում են իրարից՝ առաջացնելով ռոմբաձև փոսի ստորին եռանկյունին և շարունակվում են որպես ուղեղիկի ստորին ոտիկներ:

Երկարավուն ուղեղի կտրվածքի վրա երևում է, որ այն կազմված է ներքին գորշ և արտաքին սպիտակ նյութերից: Գորշ նյութն ի հայտ է գալիս կորիզների ձևով, որոնք հանդիսանում են 9-12 գանգային նյարդերի կորիզները: Երկարավուն ուղեղում գտնվում են սիրտ-անոթային, շնչառական և մարսողական օրգանների կենտրոնները:

Հետին ուղեղի (նկ. 29) կազմության մեջ մտնում են կամուրջը և ուղեղիկը:

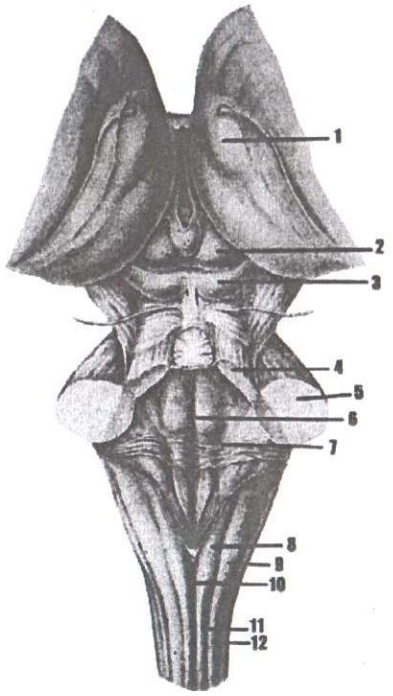

Նկ. 29 - Ուղեղի ցողունի հետին մակերես

1.տեսաթումբ, 2.վերին բլրակ, 3.ստորին բլրակ, 4.ուղեղիկի վերին ոտիկ, 5.ուղեղիկի միջին ոտիկ, 6.միջնակ ակոս, 7.ուղեղային զոլեր, 8.նազելի կորիզ, 9.սեպաձև կորիզ, 10.հետին միջնակ ակոս, 11.նազելի խուրձ, 12.սեպաձև խուրձ

Կամուրջ (Վարոլյան) (նկ. 28, 29) - Թմբանման ուղեղամաս է, ստորին սահմանը երկարավուն ուղեղն է, վերինը՝ ուղեղի կոթոններն են: Կամուրջի առաջային երեսով միջին գծով անցնում է հիմային ակոսը, որտեղ տեղակայվում է համանուն զարկերակը: Նրա կողմնային մասերից դուրս են գալիս եռվորյակ նյարդերը: Եռվորյակ նյարդի դուրս գալու տեղից անջատվում են կամրջի կոթոնները, որոնք շարունակվում են որպես ուղեղիկի միջին ոտիկներ: Կամուրջի հետին երեսը գոգ է և մասնակցում է ռոմբաձև փոսի վերին եռանկյան կազմությանը: Կամուրջը կազմված է գորշ և սպիտակ նյութերից: Գորշ նյութն առաջացնում է կորիզներ, որոնք հանդիսանում են գանգային 5-8-րդ նյարդերի կորիզները: Կամուրջի հաստության մեջ գտնվում են նրա սեփական կորիզները: Կամուրջը կատարում է ճիշտ կամուրջի դեր, որովհետև կապում է նրանից վերև և ներքև գտնվող ուղեղամասերը միմյանց հետ:

Ուղեղիկ (նկ. 30) գտնվում է ծայրային ուղեղի ծոծրակային բլթերի տակ: Կազմված է աջ և ձախ կիսագնդերից, որոնք միացած են **որդ** (նկ. 31) կոչվող ուղեղամասով: Ուղեղիկն ունի վերին և ստորին մակերես, առաջային և հետին եզր: Որդի սագիտալ կտրվածքի վրա երևում է, որ կազմված է արտաքին գորշ, ներքին սպիտակ նյութերից: Գորշ և սպիտակ նյութերի փոխհարաբերությունը տալիս է մի պատկեր, որը կոչվում է կենաց ծառ: Ուղեղիկի լայնական կտրվածքի վրա կիսագնդերն արտաքինից շրջապատված են գորշ նյութերով, որը կոչվում է կեղև, իսկ ներսում գտնվում է սպիտակ նյութը: Սպիտակ նյութի մեջ գոյություն ունեն գորշ նյութի կուտակումներ կորիզների ձևով, ատամնավոր, խցանաձև, գնդաձև և վրանի կորիզներ (նկ. 32): Ամենամեծը ատամնավոր կորիզն է, որն ապահովում է ուղղահայաց դիրքը և հավասարակշռությունը տարածության մեջ: Ուղեղիկն ունի 3 զույգ ոտիկներ, վերին ոտիկներով միանում է միջին ուղեղին, ստորին ոտիկներով՝ երկարավուն ուղեղին, իսկ միջին ոտիկներով՝ կամուրջին:

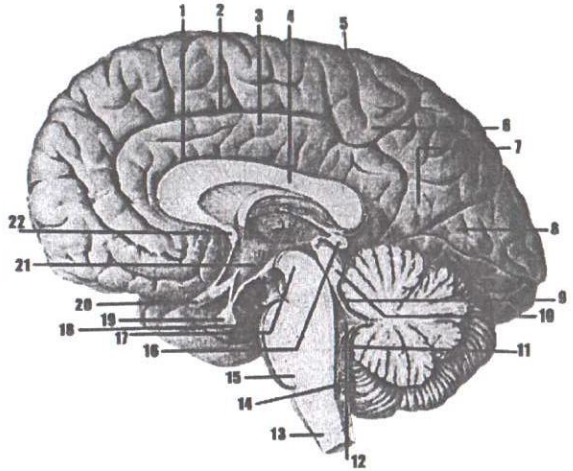

Նկ. 30 - Գլխուղեղի սագիտալ կտրվածքը

1.բրտամարմնի ակոս, 2.գոտու ակոս, 3.գոտու գալար, 4.բրտամարմին, 5.կենտրոնական ակոս, 6.հարկենտրոնական բլթակ, 7.նախասեպ, 8.սեպ, 9.ուղեղիկի վերին առագաստ, 10.ծածկ (քառաբլուրներ), 11.ուղեղիկի ստորին առագաստ, 12. IV փորոք, 13.երկարավուն ուղեղ, 14. IV փորոքի հատակ, 15.կամուրջ, 16.էպիֆիզ (կոնաձև գեղձ), 17.ուղեղի կոթոններ, 18.պտկաձև մարմին, 19.հիպոֆիզ, 20.տեսողական խաչվածք, 21. III փորոք, 22.կտուց:

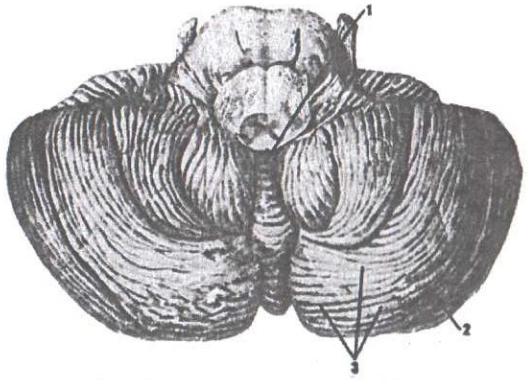

Նկ. 31 - Ուղեղիկի արտաքին նկարագիրը

1.որդ, 2.ուղեղիկի հորիզոնական ակոս, 3.ուղեղիկի գալարներ

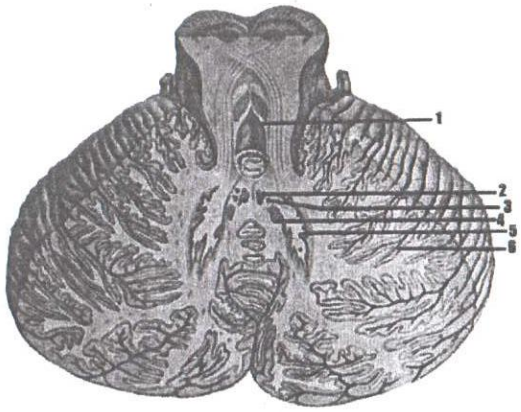

Նկ. 32 - Ուղեղիկի կորիզների տեղադրությունը

1.IV փորոք, 2.վրանի կորիզ, 3.գնդաձև կորիզ, 4.խցանաձև կորիզ, 5.ատամնավոր կորիզ, 6.ուղեղիկի կեղև

IV փորոք (նկ. 30) – Երկարավուն ուղեղի կամուրջի և ուղեղիկի միջև մնում է մի տարածություն, որը կոչվում է **չորրորդ փորոք**, այն նման է վրանի, որի գագաթին նստած է ուղեղիկը: Չորրորդ փորոքն ունի հատակ, առաստաղ, կողմնային պատեր: Հատակը հանդիսանում է ռոմբաձև փոսը, որը կազմվում է երկարավուն ուղեղի և կամուրջի հետին գոգ երեսներով: Կողմնային պատերը կազմում են ուղեղիկի վերին և ստորին ոտիկները: Չորրորդ փորոքի առաստաղը ներկայացնում են վերին և ստորին առագաստները, որոնք իրենցից ներկայացնում են սպիտակ նյութի թիթեղ և գտնվում են ուղեղիկի վերին և ստորին ոտիկների միջև: Ստորին առագաստի վրա գտնվում է Մոգանդիի բացվածքը, որը կապ է հաստատում ենթաոստայնային տարածության հետ: Չորրորդ փորոքը դեպի առաջ հաղորդակցվում է Սիլվյան ջրանցքի միջոցով երրորդ փորոքի հետ, իսկ դեպի հետ՝ ողնուղեղի կենտրոնական խողովակի հետ:

Միջին ուղեղ (նկ. 28, 29) – Կազմության մեջ մտնում են ուղեղի կոթոնները և քառաբլուրները: Ուղեղի կոթոնները զույգ, պարանանման գոյացություններ են, որոնք հեռանում

են իրարից 80^0 անկյան տակ, և առաջացնում են միջկոթոնային փոսը:

Քառաբլուրներն այլ կերպ կոչվում են ուղեղի ծածկ: Կազմված են 4 բլրակներից: Վերին երկու բլրակները համարվում են տեսողական ենթակեղևային կենտրոններ, իսկ ստորին երկու բլրակները՝ լսողական ենթակեղևային կենտրոններ: Վերին և ստորին բլրակներից դուրս են գալիս վերին և ստորին բազուկները, որոնք ավարտվում են համապատասխանաբար դրսային և միջային ծնկաձև մարմիններին մեջ: Ծնկաձև մարմինները նույնպես համարվում են տեսողական և լսողական ենթակեղևային կենտրոններ:

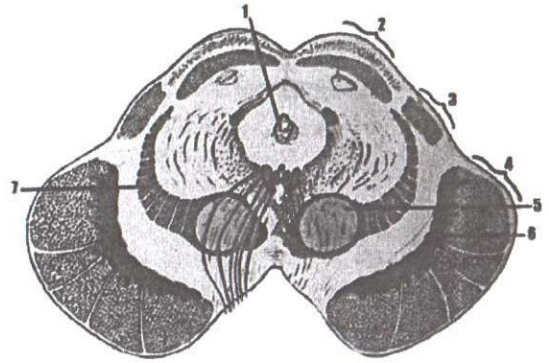

Նկ. 33 - Միջին ուղեղի լայնական կտրվածքը

1.միջին ուղեղի ջրանցքը, 2.միջին ուղեղի ծածկ, 3.կտուր, 4.հիմային մաս, 5.կարմիր կորիզ, 6.սև նյութ, 7.միջային ժապավեն

Ներքին կազմը (նկ. 33) - Կտրվածքի վրա համարյա նրա կենտրոնական մասում գտնվում է Սիլվյան ջրանցքը: Ջրանցքից վեր ուղեղի ծածկն է, որի հաստության մեջ գտնվում են ծածկային կորիզները: Ջրանցքից վար կոթոններն են, որոնք Ռոմերինգյան սև նյութով բաժանվում են կոթոնների կտուրի և հիմքի: Հիմքով անցնում են շարժիչ ուղիները: Կոթոնների կտուրում գտնվում են կարմիր կորիզները, որոնցից կողմնայնորեն միջային և կողմնային ժապավեն-

ներն են: Ջրանցքի հատակում գտնվում են III-IV գանգային նյարդերի կորիզները և վեգետատիվ կենտրոնները: Ջրանցքը դեպի առաջ հաղորդակցվում է III փորոքի, իսկ դեպի հետ՝ IV փորոքի հետ: Ջրանցքի երկարությունը 15 մմ է: Միջին ուղեղի դերը կայանում է նրանում, որ կարգավորում է մկանների աշխատանքը, նրանց կծկման աստիճանը, կծկման հաջորդականությունը մկանների ուժը:

Միջանկյալ ուղեղ (նկ. 28) – Կազմված է 4 շրջաններից, որոնցից 3-ը գտնվում են հետին երեսի վրա, իսկ մեկը առաջային երեսի վրա: Միջանկյալ ուղեղի ամենամեծ գոյացությունները տեսաթմբերն են:

1. **Տեսաթումբ (նկ. 29)** – Գորշ նյութի ձվաձև գոյացություններ են: Նրանք սպիտակ նյութի 2 զոլերով բաժանվում են առաջային, միջին և հետին մասերի: Հետին մասը ուղղված է դուրս և կոչվում է բարձիկ, որը հանդիսանում է տեսողական ենթակեղևային կենտրոն: Տեսաթմբերը համարվում են բոլոր տեսակի զգացող ուղիների ենթակեղևային կենտրոնները:

2. **Հետտեսաթմբային շրջան**– Այս շրջանի մեջ մտնում են դրսային և միջային ծնկաձև մարմինները, որոնք վերին և ստորին բազուկներով միացած են վերին և ստորին բլրակների հետ և համարվում են տեսողական և լսողական ենթակեղևային կենտրոններ:

3. **Վերտեսաթմբային շրջան** – Նրա կազմության մեջ մտնում է վերտեսթումբը, այսինքն էպիֆիզը, որը հանդիսանում է ներզատիչ գեղձ: Էպիֆիզն այլ կերպ կոչվում է կոնաձև մարմին, որովհետև նման է եղևնու կոնի:

4. **Ենթատեսաթմբային շրջան** (նկ. 34) – Գտնվում է տեսաթմբից վար: Նրա կազմության մեջ մտնում են 3 ենթաշրջաններ՝

ա) պտկաձև մարմիններ՝ գորշ նյութի կուտակումներ են, իրենցից ներկայացնում են հոտառական ենթակեղևային կենտրոններ,

բ) գորշ թումբ՝ գտնվում է պտկաձև մարմիններից առաջ: Ձագարանման է, գորշ թումբը տալիս է ձագարաձև արտափքում դեպի վար, վերջանում է կույր մասով, որի ծայրից կախված է հիպոֆիզը: Գորշ թումբը կարգավորում է ջերմատվությունը և նյութափոխանակությունը (սպիտակուցների, ճարպերի, ածխաջրերի փոխանակությունը կարգավորող կենտրոններ),

գ) տեսողական խաչվածք՝ իրենից ներկայացնում է քառանկյունի թիթեղ, որտեղ տեսանյարդի միջային խրձերը խաչվում են, իսկ դրսային խրձերը չեն խաչվում: Տեսանյարդը խաչվածքից հետո շարունակվում է որպես տեսողական ուղի, բաժանվում է 3 մասի և վերջանում է 3 տեսողական ենթակեղևային կենտրոնների մեջ տեսաթմբի դրսային բարձիկը, վերին բլրակը և դրսային ծնկաձև մարմինները:

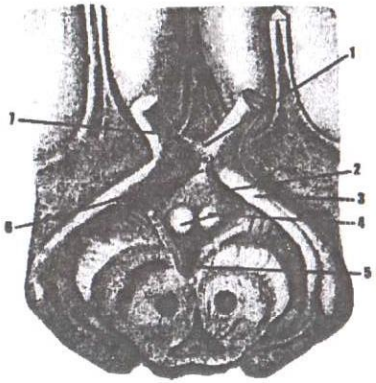

Նկ. 34 - Ենթատեսաթմբային շրջան (III փորոքի հատակ)

1.տեսողական խաչվածք, 2.գորշ թումբ, 3.տեսողական ուղի, 4.պտկաձև մարմիններ, 5.միջկոթոնային փոս, 6.ձագար, 7.տեսողական նյարդ

Երրորդ փորոք – հանդիսանում է միջանկյալ ուղեղի խոռոչը: Ներկայացնում է ուղղահայաց ճեղք տարածություն, որն ընկած է 2 տեսաթմբերի միջև: III փորոքն ունի 6 պատ.- Վերին պատը թաղի և բրտամարմնի տակ գտնվող անոթային հյուսակն է: Ստորին պատը ենթատեսաթմբային շրջանն է: Առաջային պատը թաղի սյուներն են և առաջային կպուկը: Հետին պատը հետին կպուկն է, և երկու կողմնային պատերը տեսաթմբերն են:

Ծայրային ուղեղ - Զարգանում է սաղմնային առաջին բշտից: Կազմված է աջ և ձախ կիսագնդերից, որոնք միացած են բրտամարմնով և թաղով: Կիսագնդերն ունեն առաջային, հետին և ստորին բևեռներ: Յուրաքանչյուր կիսագունդ ունի՝ վերին կողմնային, միջային և ստորին (հիմային) մակերեսներ:

Կիսագնդերի վրա գտնվող խորը ակոսները նրան բաժանում են բլթերի, իսկ մյուս ակոսները բաժանում են գալարների: Երկու ակոսների միջև գտնվող ուղեղամասը կոչվում է գալար:

Վերին կողմնային մակերեսը (նկ. 35) կոր է, նրա վրա գտնվում են կենտրոնական և կողմնային ակոսները, որոնք այդ մակերեսը բաժանում են բլթերի: Կենտրոնական ակոսից առաջ ճակատային բլթն է, նրանից հետ՝ գագաթային բլթն է: Կողմնային ակոսից վար՝ քունքային բլթն է: Քունքային և գագաթային բլթերից հետ գտնվում է ծոծրակային բլթը: Ճակատային բլթում գտնվում է առաջկենտրոնական, վերին, միջին և ստորին ճակատային գալարները: Գագաթային բլթում գտնվում են հետ կենտրոնական գալարը, վերին և ստորին գագաթային բլթակները: Քունքային բլթում գտնվում են վերին, միջին և ստորին քունքային գալարները: Ծոծրակային բլթում գտնվում են տարբեր ուղղությամբ անցնող ակոսներ և գալարներ:

Միջային երեսի (նկ. 36) կենտրոնում գտնվում է բրտամարմինը: Նրանից վեր գոտու գալարն է: Միջային երեսի վրա ծոծրակային բլթում գտնվում են գագաթածոծրակային և թռչնաբտի ակոսները և նրանց միջև գտնվող

ուղեղամասը կոչվում է սեպ: Սեպից առաջ գտնվում է նախասեպը, նրանից առաջ հարկակենտրոնական բլթակը և վերին ճակատային գալարը:

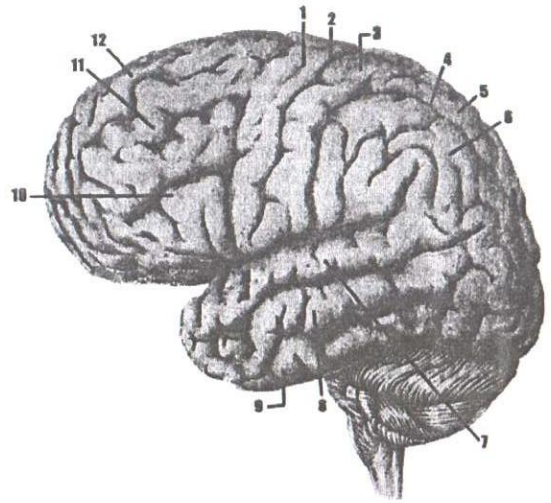

Նկ. 35 – Վերին կողմնային մակերես

1.առաջկենտրոնական գալար, 2.կենտրոնական ակոս, 3.հետկենտրոնական գալար, 4.ներգագաթային ակոս, 5.վերին գագաթային բլթակ, 6.ստորին գագաթային բլթակ, 7.վերին քունքային գալար, 8.միջին քունքային գալար, 9.ստորին քունքային գալար, 10.ստորին ճակատային գալար, 11.միջին ճակատային գալար, 12.վերին ճակատային գալար:

Քունքային բիլթում գտնվում է հարծովածիու գալարը, որը դեպի առաջ վերջանում է կարթով, իսկ դեպի հետ լեզվային գալարով: Գոտու գալարը շարունակվելով դեպի հետ ու վար վերածվում է նեղուցի և մտնում է հարծովածիու գալարի մեջ՝ առաջացնելով կամարաձև գալարը:

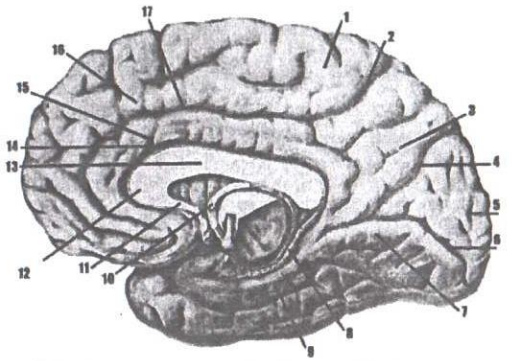

Նկ. 36 - Կիսագնդերի միջային երես

1.հարկենտրոնական բլթակ, 2.գոտու ակոսի եզրային ճյուղ, 3.նախասեպ, 4.գագաթածոծրակային ակոս, 5.սեպ, 6.թոնչաբտի ակոս, 7.լեզվային գալար, 8.ծովածիու ակոս, 9.հարծովածիու գալար, 10.թաղ, 11.բրտամարմնի կտուց, 12.բրտամարմնի ծունկ, 13.բրտամարմնի մարմին, 14.բրտամարմնի ակոս, 15.գոտու գալար, 16.վերին ճակատային գալար, 17. գոտու ակոս

Ստորին (հիմային) երեսի (նկ. 37) նկարագրությունը կատարվում է միայն ճակատային բիլթում, որտեղ գտնվում է հոտառական ակոսը: Ակոսից ներս ուղիղ գալարն է, իսկ ակոսից դուրս՝ ակնակապճային գալարներն են:

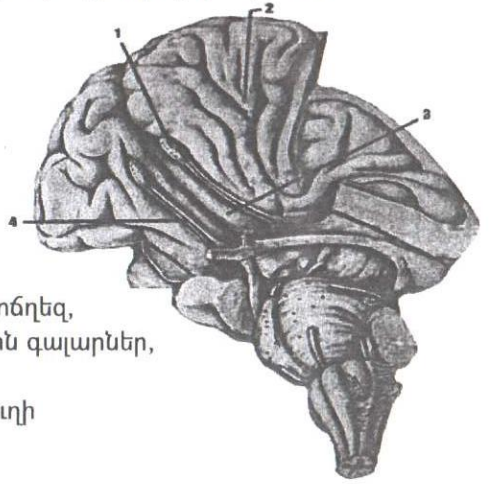

1.հոտառական կոճղեզ,
2.ակնակապճային գալարներ,
3.ուղիղ գալար,
4.հոտառական ուղի

Նկ. 37- Կիսագնդերի ստորին երեսը

ԿԵՂԵՎԱՅԻՆ ԿԵՆՏՐՈՆՆԵՐԻ ՏԵՂԱԴՐՈՒԹՅՈՒՆԸ

Կիսագնդերն արտաքինից պատված են գորշ նյութով, որը կոչվում է կեղև, նրա հաստությունը 3-4 մմ է, կազմված է 14-16 միլիարդ բջիջներից: Կեղևի վրա գոյություն ունեն բջիջների կույտեր, որոնք կատարում են նույն ֆունկցիան և կոչվում են կեղևային կենտրոններ:

I Շարժիչ կենտրոնը գտնվում է առաջկենտրոնական գալարում:

II Զգացող կենտրոնը գտնվում է հետ կենտրոնական գալարում:

III Տեսողական կենտրոնը գտնվում է ծոծրակային բլթում, թռչնաբտի ակոսում:

IV Լսողական կենտրոնը գտնվում է քունքային բլթի վերին գալարի միջին մասում:

V Հոտառական կենտրոնը գտնվում է կարթում:

VI Գրելու կենտրոնը գտնվում է ճակատային բլթի միջին գալարում:

VII Կարդալու կամ խոսքի կենտրոնը գտնվում է ճակատային բլթի ստորին գալարում:

VIII Բարդ կոորդինացված շարժումների կենտրոնը գտնվում է ստորին գագաթային բլթակում:

IX Շոշափելիքի միջոցով առարկաներին ճանաչելու կենտրոնը գտնվում է վերին գագաթային բլթակում:

X Բարձրագույն վեգետատիվ կենտրոնները գտնվում են ճակատային բլթի վերին գալարում:

ՀԻՄԱՅԻՆ ՀԱՆԳՈՒՅՑՆԵՐ

Ծայրային ուղեղն արտաքինից շրջապատված է կեղեվով: Կեղևի տակ գտնվում է սպիտակ նյութը: Սպիտակ նյութի մեջ թաղված են գորշ նյութի կուտակումներ հանգույցների ձևով և կոչվում են **հիմային հանգույցներ** (նկ. 38):

Նրանցից ամենամեծը զոլավոր մարմինն է, որը կազմված է պոչավոր և ոսպանման կորիզներից: Պոչավոր կորիզն ունի գլուխ, մարմին և պոչ: Ոսպանման կորիզի արտաքին մասը կոչվում է կճեպ, իսկ ներսային մասը՝ դժգույն գունդ: Ոսպանման կորիզից դուրս գտնվում է պատնեշը, երկու կորիզների արանքով անցնում է ներքին պատիճը, իսկ պատնեշի և ոսպանման կորիզի միջև գտնվում է արտաքին պատիճը:

Բրտամարմնի նկարագրությունը (նկ. 30) – Այն միացնում է աջ և ձախ կիսագնդերը միմյանց և հանդիսանում է կոմիսուրալ թելերի օրինակ: Կազմված է հետին հաստուկից, միջին մարմնից, առաջային ծունկից, որը շարունակվում է որպես կտուց և վերջանում է կտցաձև թիթեղով:

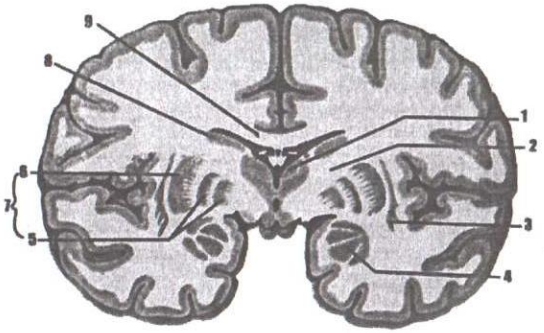

Նկ. 38 - Ծայրային ուղեղի հիմային հանգույցներ

1.տեսաթումբ, 2.ներքին պատիճ, 3.պատնեշ, 4.նշաձև կորիզ, 5.դժգույն գունդ, 6. կճեպ, 7.ոսպանման կորիզ, 8.պոչավոր կորիզ, 9.բրտամարմին

Ուղեղի կամարը կամ թաղը (նկ. 39) – Զույգ պարաններ են, որոնք միջին մասում միացած են, իսկ դեպի առաջ և հետ՝ հեռացած են իրարից: Առաջային մասը կոչվում է թաղի սյուներ, որոնք մտնում են պտկաձև մարմինների մեջ, հետին մասը կոչվում է ոտիկներ, որոնք վերջանում են կարթի մեջ՝ միացնում են հոտառական ենթակեղևային կենտրոնը կեղևային կենտրոնի հետ և ներկայացնում են ասոցիատիվ թելերը:

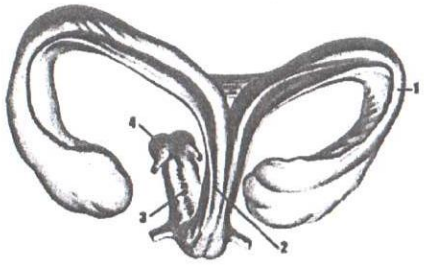

Նկ. 39 - Ուղեղի կամարը կամ թաղը

1.թաղի ոտիկներ, 2.թաղի մարմին 3.թաղի սյուներ, 4.պտկաձև մարմին

Կողմնային փորոքներ (նկ. 40) – Հանդիսանում են կիսագնդերի խոռոչը: Կազմված են կենտրոնական մասից և 3 զույգ եղջյուրներից: Առաջային եղջյուրը մտնում է ճակատային բիլթ, հետինը՝ ծոծրակային բիլթ, իսկ ստորինը՝ քունքային բիլթ և հանդիսանում են նրանց խոռոչները:

Ուղեղապատյաններ - Ողնուղեղը և գլխուղեղը արտաքինից շրջապատված են թաղանթներով՝ **կարծր պատյան** – ծածկում է գանգի ոսկրերը ներսից, **ոստայնապատյան** – ծածկում է կիսագնդերը՝ գուլպայի նման՝ չմտնելով նրա ակոսների և ճեղքերի մեջ, **անոթապատյան** – ամուր կպած է ուղեղամասին, մտնում է նրա ակոսների և ճեղքերի մեջ՝ նախորդ պատյանի հետ առաջացնելով երակածոցեր:

1.առաջային եղջյուրներ,
2.միջփորոքային անցք,
3.ստորին եղջյուր,
4.IV փորոք,
5.հետին եղջյուր,
6.կենտրոնական մաս

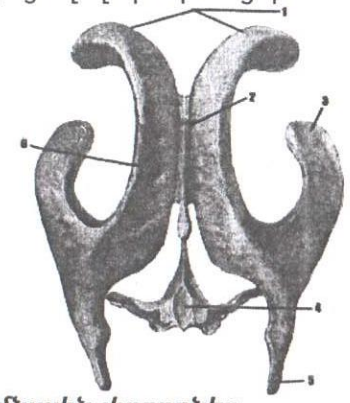

Նկ. 40 - Կողմնային փորոքներ

Ուղեղ-ողնուղեղային հեղուկ – Արտադրվում է փորոքներում գտնվող անոթային հյուսակների կողմից, շրջանառություն է կատարում բոլոր խոռոչներով, ունի այնպիսի հատկություն, որ մի կողմից բջիջները սնվում են այս հեղուկով, մյուս կողմից բջիջների նյութափոխանակության արգասիքները թափվում են այս հեղուկի մեջ: Հեղուկն ունի պաշտպանողական դեր:

Կենտրոնական նյարդային համակարգի հաղորդչական ուղիները (նկ.41) – Ներկայացնում են նյարդաթելերի համակարգ, որոնք իրար միացնում են առանձին ուղեղամասերը կամ բջջակույտերը: Նյարդաթելերը լինում են երեք տեսակի՝ 1. ասոցիատիվ, 2. կոմիսուրալ, 3. պրոյեկցիոն:

Ասոցիատիվ (միավորող) թելերը միացնում են ողնուղեղի և գանգուղեղի միևնույն կեսի գոյացությունները միմյանց հետ:

Կոմիսուրալ (կպուկային) թելերը միացնում են գանգուղեղի և ողնուղեղի աջ և ձախ կեսերը միմյանց հետ:

Պրոյեկցիոն թելերը կամ հաղորդչական ուղիները միացնում են կենտրոնը ծայրամասային կամ ծայրամասը կենտրոնին, որոնք լինում են զգացող և շարժիչ:

Հաղորդչական զգացող ուղիներ – Անցնում են ողնուղեղի հետին և կողմնային պարաններով և գրգիռները ընդունում են երեք տեսակի դաշտերից՝ 1. արտաքին միջավայրից, 2. ներքին օրգաններից, 3. սեփական դաշտերից, այսինքն մկաններից, հոդերից, ջլերից և կապաններից:

Ողնուղեղ-կեղևային ուղի (նկ. 41.բ)– Առաջին զգացող բջիջը գտնվում է միջողնային հանգույցում, որի ծայրամասային ելունը գրգիռն ընդունում է արտաքին աշխարհից և սեփական դաշտերից: Կենտրոնական ելունը մտնում է ողնուղեղի հետին պարաններ և ձևավորվում Գոլլի՝ միջային և Բուրդախի՝ կողմնային ուղիները: Այս երկու ուղիները բարձրանալով վեր ողնուղեղի հետին պարաններով, անցնում են նաև երկարավուն ուղեղի հետին պարաններում գտնվող նազելի և սեպաձև խրձերով, ընդհատվում են նազելի և սեպա-

ձև կորիզներում: Կորիզներից դուրս եկող նյարդաթելերը խաչվում են՝ առաջացնելով ժապավանաձև խաչվածքը, շարունակվում են որպես միջային ժապավեն և երկրորդ անգամ ընդհատվում տեսաթմբերում: Այնուհետև անցնում են ներքին պատիճով (կապսուլայով), առաջացնում ճաճանչաձև պսակը և վերջանում կեղևի հետկենտրոնական գալարում:

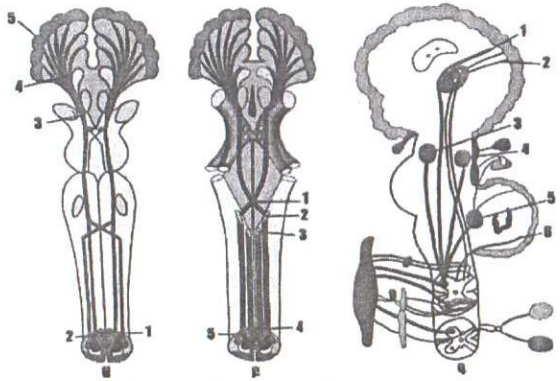

Նկ. 41 - Նյարդային համակարգի հաղորդչական ուղիներ

ա) **կեղև-ողնուղեղային ուղի**՝ 1.կեղև-ողնուղեղային կողմնային ուղի, 2.կեղև-ողնուղեղային առաջային ուղի, 3.ներքին պատիճ, 4.ճաճանչաձև պսակ, 5.կեղև

բ) **ողնուղեղ-կեղևային ուղի**՝ 1.ժապավենաձև խաչվածք, 2.սեպաձև կորիզ, 3.նազելի կորիզ, 4.Գոլլի ուղի, 5.Բուրդախի ուղի

գ) **զգացող և շարժիչ ուղիներ**՝ 1.ողնուղեղ-կեղևային ուղի, 2.ողնուղեղ-տեսաթմբային ուղի, 3.կարմիր կորիզ ողնուղեղային ուղի, 4.ծածկ-ողնուղեղային ուղի, 5.անդաստակ-ողնուղեղային ուղի, 6.ողնուղեղ-ուղեղիկային ուղի

Ողնուղեղ-ուղեղիկային առաջային և հետին ուղի – Գրգիռները տանում է պրոպրիոցեպտիվ (սեփական) դաշտերից, դեպի ուղեղիկ: Այս ուղին մասնակցում է մկանների լարվածության կարգավորմանը, մարմնի հավասարակշռությանը և շարժումների կոորդինացմանը: Այս ուղին հասնելով ուղեղիկին ապահովում է բարձր զարգացվածություն ունեցող մկանների զգացողությունը, որի շնորհիվ մարզիկը նուրբ ձևով զգում է իր մարմնի շարժումները:

Ողնուղեղ-տեսաթմբային ուղի – գլխուղեղի կեղևին հաղորդում է ցավի, ջերմության և շոշափելիքի զգացողությունը: Այն սկսվում է մաշկի ռեցեպտորներից, այնուհետև գրգիռը հաղորդում է տեսաթմբերին, որտեղից նյարդային ելունները վերջանում են հետկենտրոնական գալարի մեջ, որտեղ տեղի է ունենում շոշափելիքի զգացողության անալիզը և սինթեզը:

Կեղև-ողնուղեղային (բրգային) ուղին (նկ. 41.ա) սկսվում է առաջկենտրոնական գալարի 5-րդ շերտի մեծ բրգային կամ Բեցի բջիջներից: Իջնելով առաջացնում են ճաճանչաձև պսակը, անցնում են ներքին պատիճով, այնուհետև միջին ուղեղով, կամրջով մտնում երկարավուն ուղեղ, որտեղ խրձերի մի մասը խաչվում է, մյուսը չի խաչվում: Այն նյարդաթելերը, որ խաչվում են, իջնում են ողնուղեղի կողմնային պարաններ և կոչվում են կեղև-ողնուղեղային կողմնային ուղի, իսկ այն խրձերը, որ չեն խաչվում, իջնում են ողնուղեղի առաջային պարաններ և խաչվում յուրաքանչյուր սեգմենտում ձևավորելով կեղև-ողնուղեղային առաջային ուղին: Այս երկու ուղիների նյարդաթելերը մտնում են առաջային եղջյուրների կորիզների մեջ, որտեղից էլ հասնում շարժիչ նյարդաթելերով մկաններին: Առաջկենտրոնական գալարի վնասման դեպքում տեղի է ունենում հակառակ կողմի անդամալուծություն:

Անդաստակ-ողնուղեղային ուղին սկսվում է ռոմբաձև փոսում գտնվող անդաստակային կորիզներից, ավարտվում մկանների մեջ՝ ապահովելով նրանց ավտոմատ գործողությունը և պահպանում մարմնի հավասարակշռությունը տարածության մեջ:

Կարմիր կորիզ ողնուղեղային ուղին սկսվում է կարմիր կորիզներից, արտաբրգային ուղի է, հիմնականում մեծ ազդեցություն ունի շարժումների մարզման վրա:

Ծածկ-ողնուղեղային ուղին սկսվում է քառաբլուրների ծածկային կորիզներից և վերջանում է մկանների մեջ: Տեսողության և լսողության օրգաններից եկած գրգիռներին տա-

լիս է մկանային պատասխան, ապահովելով օրգանիզմի պաշտպանողական ֆունկցիան կամ օրգանիզմի պահակային դերը:

Հաղորդչական ուղիների շնորհիվ նյարդային համակարգը գործում է որպես ամբողջություն:

Յուրաքանչյուր ֆիզիկական վարժություն սովորելու համար առաջին հերթին մարզվում է նյարդային համակարգը: Միայն նյարդային համակարգի միջոցով է կատարվում բարդ համաձայնեցված գործողությունները:

ԾԱՅՐԱՄԱՍԱՅԻՆ ՆՅԱՐԴԱՅԻՆ ՀԱՄԱԿԱՐԳ (SYSTEMA NERVORUM PERIPHERICUM)

12 ԶՈՒՅԳ ԳԱՆԳՈՒՂԵՂԱՅԻՆ ՆՅԱՐԴԵՐ

Գանգուղեղից դուրս են գալիս 12 զույգ նյարդեր (նկ. 42) որոնք ունեն իրենց անվանումները և հռոմեական համարները.

I Հոտառական, n. olfactorius
II Տեսողական, n. opticus
III Ակնաշարժիչ, n. ocolomotorius
IV Ճախարակային, n. trochlearis
V Եռվորյակ, n. trigeminus
VI Ձատիչ, n. abducens
VII Դիմային, n. facialis
VIII Անդաստակախխունջային (լսահավասարակշռության), n. vestibulocochlearis
IX Լեզվաըմպանային, n. glossopharingeus
X Թափառող, n. vagus
XI Հավելյալ, n. accessorius
XII Ենթալեզվային, n. hypoglossus

12 զույգ նյարդերը ըստ բնույթի լինում են՝ 1. շարժիչ – նյարդավորում են մկանները, 2. զգացող – նյարդավորում են մաշկը և լորձապատյանը, 3. պարասիմպաթիկ-նյարդավորում են ներքին օրգանները, հարթ մկանները և գեղձերը:

I, II, VIII – նյարդերը մաքուր զգացող նյարդեր են,
IV, VI, XI, XII – շարժիչ են,
III, V, VII, IX, X – խառը նյարդեր են:

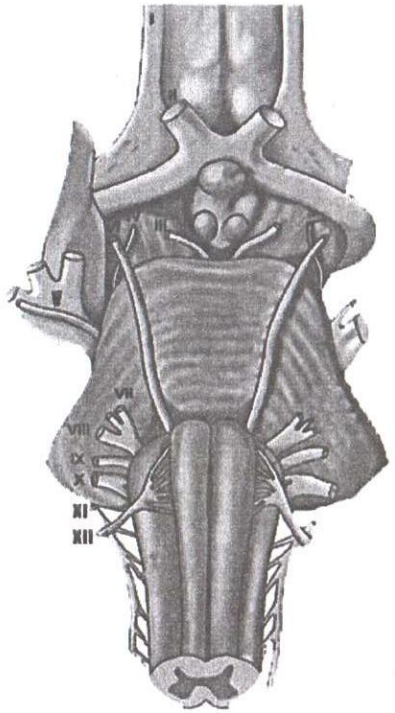

Նկ. 42 - Գանգուղեղային 12 զույգ նյարդեր

I Հոտառական նյարդ – առաջին զգացող բջիջը գտնվում է քթի լորձապատյանում, որտեղից հոտառական գրգիռները հասնում են հոտառական կեղևային կենտրոն և ավարտվում կարթի մեջ:

II Տեսողական նյարդ (նկ. 43) սկսվում է աչքի ցանցաթաղանթից, որտեղ գտնվում են տեսողական առաջին զգացող բջիջները, այստեղից գրգիռները հասնում են կեղևային կենտրոնին, որը գտնվում է ծոծրակային բլիթում՝ թռչնաբտի ակոսի մեջ:

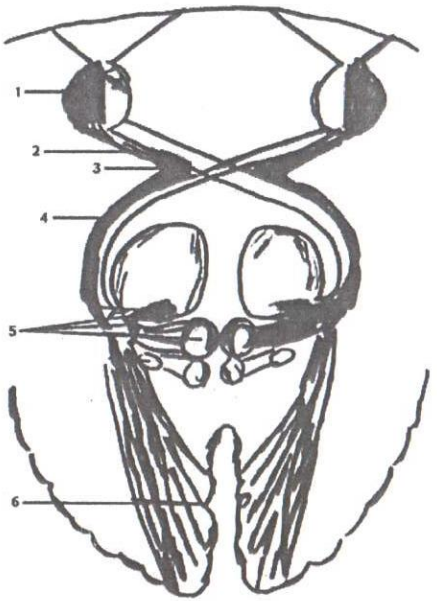

Նկ. 43 - Տեսողական նյարդ

1.աչքի ցանցաթաղանթ, 2.տեսողական նյարդ, 3.տեսողական խաչվածք, 4.տեսողական ուղի, 5.տեսողական ենթակեղևային կենտրոններ, 6.թռչնաբտի ակոս

III Ականաշարժիչ նյարդ – կազմված է շարժիչ և պարասիմպաթիկ շարժիչ թելերից: Շարժիչ թելերը նյարդավորում են ականագունդը շարժող վերին, ստորին, միջային ուղիղ, ստորին թեք և կոպը բարձրացնող մկանները: Պարասիմպաթիկ շարժիչ թելերը նյարդավորում են թարթչային և բիբը սեղմող մկանները:

IV Ճախարակային նյարդ – նյարդավորում է ականագունդը շարժող վերին թեք մկանները:

V Եռվորյակ նյարդ (նկ. 44) – Խառը նյարդ է: Նյարդի մեծ մասը զգացող է, փոքր մասը՝ շարժիչ: Զգացող ճյուղի ճանապարհին գտնվում է Գասերյան հանգույցը: Հանգույցից հետո նյարդը բաժանվում է երեք մեծ ճյուղերի.

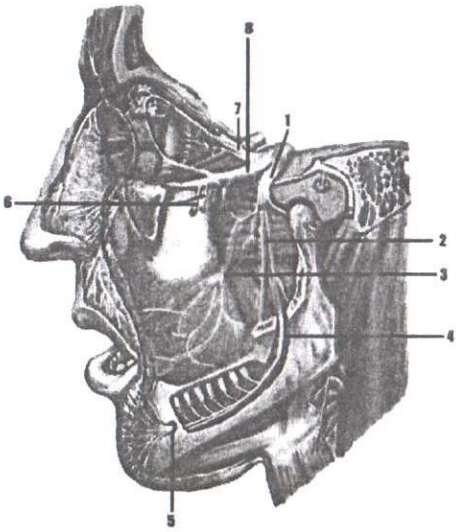

Նկ. 44 - Եռվորյակ նյարդ

1.ստործնոտային, 2.լեզվային, 3.թշային, 4.ատամնաբնային ստորին, 5.կզակային, 6.ատամնաբնային վերին, 7.ականային, 8.վերծնոտային

1. **Ականային նյարդ** – զգացող է, նյարդավորում է ճակատի, քթի շրջանի մաշկը և լորձապատյանը:

2. **Վերծնոտային նյարդ** – զգացող է, նյարդավորում է վերին ծնոտի մաշկը, լորձապատյանը, ատամները, ատամնաբները, լնդերը:

3. **Ստործնոտային նյարդ** – խառը նյարդ է, զգացող ճյուղերը նյարդավորում են ստորին ծնոտի մաշկը, լորձապատյանը, ատամները, ատամնաբները, լնդերը և լեզվի լորձապատյանի առաջին 2/3 մասը, ստանալով ընդհանուր զգացողություն: Շարժիչ ճյուղերը նյարդավորում են ծամիչ մկանները:

VI Ձատիչ նյարդ – նյարդավորում է ականագունդը շարժող դրսային ուղիղ մկանը:

VII Դիմային նյարդ (նկ. 45) – խառը նյարդ է, ունի շարժիչ, զգացող և պարասիմպաթիկ ճյուղեր: Շարժիչ ճյուղերը նյարդավորում են միմիկայի մկանները, զգացող թելերը լեզվի առաջային 2/3 մասը, իսկ պարասիմպաթիկ ճյուղերը, քթի, քիմքի, լորձապատյանի գեղձերը, արցունքագեղձը, ենթածնոտային, ենթալեզվային թքագեղձերը:

VIII Անդաստակախխունջային նյարդ – լսողության և հավասարակշռության գրգիռները շրջապատից հասցնում են համապատասխան կեղևային կենտրոններ:

IX Լեզվաընմպանային նյարդ (նկ. 46) – խառը նյարդ է, ունի զգացող, շարժիչ և պարասիմպաթիկ թելեր: Զգացող ճյուղերը նյարդավորում են լեզվի հետին 1/3 մասը, իսկ շարժիչ ճյուղերը՝ ըմպանի մկանները, պարասիմպաթիկ ճյուղերը նյարդավորում են հարականջային թքագեղձը:

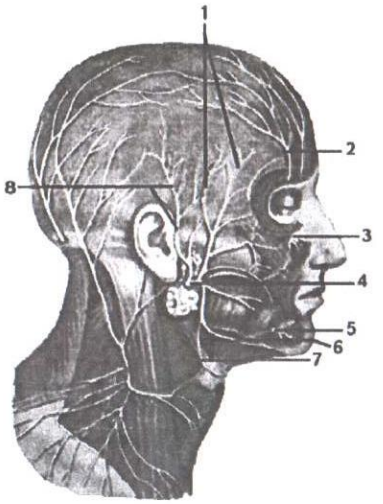

Նկ. 45 - Գլխի և պարանոցի մակերեսային նյարդեր

1.քունքային, 2.վերակնակապճային, 3.ստորակնակապճային, 4.դիմային, 5.կզակային, 6.եզրային, 7.պարանոցի լայնական, 8.ականջա-քունքային:

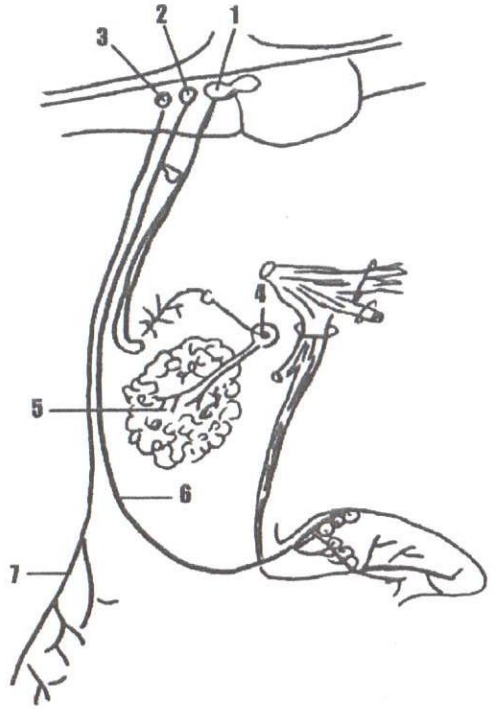

Նկ.46 - Լեզվաըմպանային նյարդ

1.թքազատական ստորին կորիզ, 2.զգացող կորիզ, 3.շարժիչ կորիզ, 4.ականջային հանգույց, 5. հարականջային թքագեղձ, 6.լեզվային ճյուղ, 7.ըմպանային ճյուղ

X Թափառող նյարդ (նկ. 47) – Հիմնականում պարասիմպաթիկ նյարդ է, նյարդավորում է ներքին օրգանները: Նյարդը դուրս գալով կորիզից, անցնում է պարանոցի վրայով, կրծքավանդակով, մտնում է որովայնի խոռոչ և նյարդավորում է բոլոր ներքին օրգանները մինչև սիգմայաձև աղին:

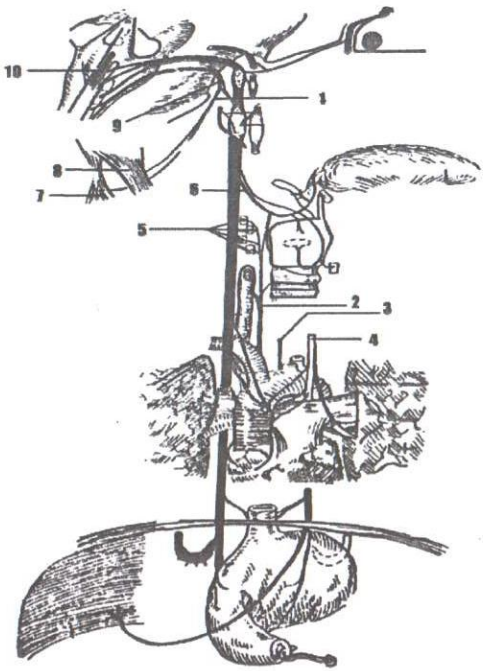

Նկ. 47- Թափառող նյարդ

1.հավելյալ ն. ճյուղ, 2.կոկորդային աջ հետադարձ, 3.կոկորդային ձախ հետադարձ, 4.ձախ թափառող ն., 5.կոկորդային ստորին ճյուղ, 6.կոկորդային վերին ն., 7.սեղանարդաձև մկան, 8.կրծոսկրաանրակապտկաձևային մկան, 9.հավելյալ ն., 10.թափառող ն. կորիզ

XI Հավելյալ նյարդ – նյարդի կորիզի մի մասը գտնվում է ողնուղեղում, մյուսը՝ երկարավուն ուղեղում: Ողնուղեղային հատվածից դուրս եկող նյարդերը մտնում են գանգի խոռոչ, միանում են ուղեղային նյարդերին, որից հետո դուրս են գալիս գանգի խոռոչից, նյարդավորում են սեղանարդ և կրծոսկրանրակապտկաձևային մկանները:

XII Ենթալեզվային նյարդ (նկ. 48) – նյարդավորում է լեզվի մկանները:

1. ենթալեզվային նյարդի կորիզ,
2. ենթալեզվային նյարդ,
3. լեզվի մկաններ,
4. կանթ:

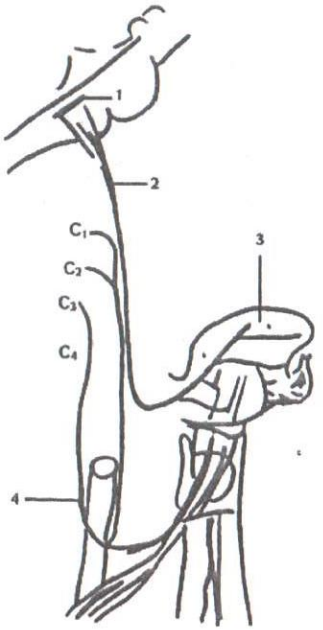

Նկ. 48 - Ենթալեզվային նյարդ

Նշված 12 զույգ նյարդերի կորիզները գտնվում են գանգուղեղի տարբեր հատվածներում՝ V-XII – ռոմբաձև փոսում, III և IV Սիլվյան ջրանցքի հատակում, I և II-ը պատկանում են ծայրային ուղեղին:

ՈՂՆՈՒՂԵՂԱՅԻՆ ՆՅԱՐԴԵՐ

Ողնուղեղից դուրս են գալիս 31 զույգ նյարդեր, որոնցից 8-ը պարանոցային են, 12-ը՝ կրծքային, 5-ը՝ գոտկային, 5-ը՝ սրբոսկրային և 1-ը՝ պոչուկային: Յուրաքանչյուր ողնուղեղային նյարդ կազմվում է զգացող և շարժիչ նյարդարմատների միացումից, որոնք դուրս գալով ողնասյան խողովակից բաժանվում են 4 ճյուղերի՝ թիկնային, առաջային կամ փորային, կապակցող, հետադարձ կամ ուղեղապատյանային: Ողնուղեղային նյարդի առաջային ճյուղերը միահյուսվելով առաջացնում են հետևյալ հյուսակները՝ պարանոցային, բազկային, գոտկային, սրբոսկրային, պոչուկային:

Պարանոցային հյուսակ (նկ. 49) – կազմվում է պարանոցային վերին չորս նյարդերի առաջային ճյուղերով: Հյուսակը գտնվում է կրծոսկրանրակապտկաձևային մկանի տակ: Հյուսակի կարճ ճյուղերը նյարդավորում են պարանոցի, գլխի մաշկը և մկանները: Հյուսակի երկար ճյուղերից է ստոծանիական նյարդը, որի զգացող ճյուղերը նյարդավորում են սրտապարկը, թոքամիզը, իսկ շարժիչ ճյուղերը՝ ստոծանին:

Բազկային հյուսակ (նկ. 50) - կազմվում է պարանոցային ստորին 4 և կրծքային առաջին նյարդերի առաջային ճյուղերով: Հյուսակը գտնվում է սանդղաձև մկանների միջև, բաժանվում է վերանրակային ենթաանրակային հատվածների՝ նյարդավորելով ուսագոտու մաշկը և մկանները: Հյուսակի երկար ճյուղերից են՝ միջնական նյարդը, ծղիկային նյարդը, ճաճանչային նյարդը, մկան-մաշկային նյարդը, անոթային նյարդը, որը կարճ և հաստ նյարդ է:

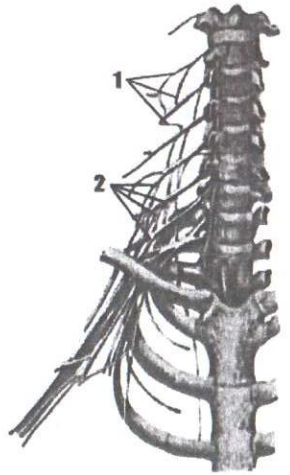

Նկ. 49 - Պարանոցային հյուսակ
1.պարանոցային հյուսակ, 2.բազկային հյուսակ

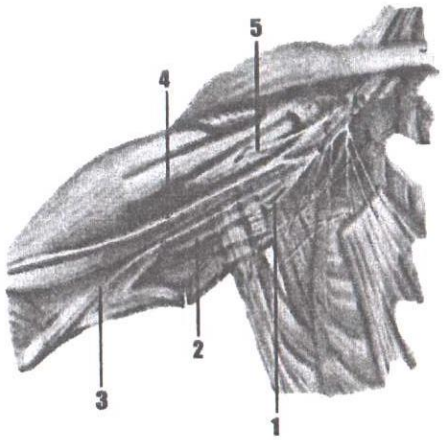

Նկ. 50 - Բազկային հյուսակ

1.անութային ն., 2.ճաճանչային ն., 3.ծղիկային ն., 4.միջնակ ն., 5.մկան-մաշկային ն.

Կրծքային նյարդեր (նկ. 51) – հյուսակներ չեն կազմում, թվով 12 զույգ են, անցնում են միջկողային տարածություններով: Վերին վեց նյարդերը նյարդավորում են միջկողային տարածությունները մինչև կրծոսկրը: Ստորին վեց նյարդերը հետին մակերեսից նյարդավորում են միջկողային տարածությունները, իսկ առջևից՝ որովայնի առաջային պատի մաշկը և մկանները, հասնելով որովայնի ուղիղ մկանին, իսկ 12-րդ նյարդը կոչվում է ենթակողային:

Նկ. 51 - Կրծքային նյարդեր

1.միջկողային, 2.միջկողային ն. առաջային մաշկային ճյուղ, 3.զստաաճուկային, 4.զստաորովայնային, 5.ենթակողային

Գոտկային հյուսակ (նկ. 52) – կազմվում է գոտկային վերին 3, մասամբ 4 և կրծքային վերջին նյարդերի առաջային ճյուղերով: Հյուսակը գտնվում է գոտկային մկանի հաստության մեջ: Հյուսակի կարճ ճյուղերը նյարդավորում են գոտկային մկանները և մաշկը: Երկար ճյուղերից են՝ 1. ազդրային նյարդը, որը կոնքի խոռոչից անցնում է ազդրի առաջային երեսի վրա, նյարդավորում է քառագլուխ և դերձակների մկանները, անցնում է ազդրի միջային երես, նյարդավորում է վերջույթի միջային երեսի մաշկը մինչև բութ մատը և կոչվում է մաշկային (սաֆեն) նյարդ, 2. փականցքային նյարդ, որը փակողական անցքով անցնում է ազդրի միջային

երեսի վրա, նյարդավորում է միջային երեսի մաշկը և առբերիչ մկանները, 3. ազդրի կողմնային մաշկային նյարդ:

Սրբոսկրային հյուսակ (նկ. 52) – կազմվում է սրբոսկրային վերին 3 և գոտկային ստորին 2 նյարդերի առաջային ճյուղերով: Հյուսակը գտնվում է սրբոսկրի առաջային մակերեսին: Կարճ ճյուղերը նյարդավորում են հետույքային մկանները: Երկար ճյուղը **նստային նյարդն է, որը** դուրս է գալիս կոնքի խոռոչից, անցնում է ազդրի հետին երեսով՝ նյարդավորելով հետին երեսի տարածիչ մկանները և մաշկը: Ծնկափոսում բաժանվում է ոլոքային և նրբոլոքային ընդհանուր նյարդերի:

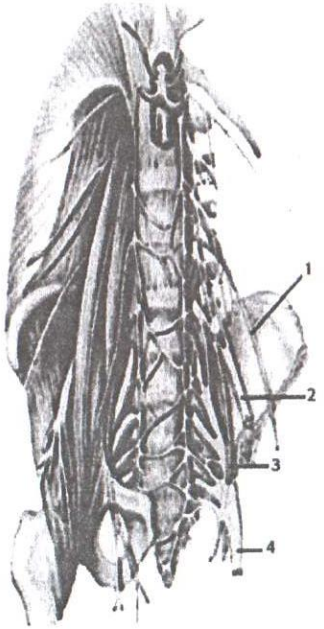

Նկ. 52 - Գոտկային և սրբոսկրային հյուսակներ

1.ազդրի կողմնային մաշկային ն., 2.ազդրային ն., 3.փականցքային ն., 4.նստային ն.

Ոլոքային նյարդը շրջանցելով միջային պճեղն անցնում է ոտքի ներբանային երեսի վրա, բաժանվում է վերջնային

ճյուղերի՝ ներբանի միջային և դրսային նյարդերի, որոնք նյարդավորում են մատների մաշկը, ծնկան, սրունք-վեգային հոդերը, սրունքի հետին երեսի մկանները և կրունկը: Նրբոլոքային ընդհանուր նյարդը նրբոլոքի գլխիկի մոտ բաժանվում է **նրբոլոքային մակերեսային և խորանիստ նյարդերի**, որոնք նյարդավորում են մատների մաշկը:

Ծնկափոսում ոլոքային նյարդից դուրս է գալիս **սրունքի միջային մաշկային նյարդը**, իսկ նրբոլոքային ընդհանուր նյարդից՝ **սրունքի կողմնային մաշկային նյարդը**, որոնք ստորին մասում միանալով կազմում են **սրունքային նյարդը**, որը նյարդավորում է սրունքի հետին երեսի մաշկը մինչև ճկույթ մատի դրսային երեսը:

Պոչուկային հյուսակ – կազմվում է սրբոսկրային ստորին երկու և պոչուկային նյարդերի առաջային ճյուղերով, նյարդավորում է կոնքի հատակի մաշկը և մկանները:

ՎԵԳԵՏԱՏԻՎ ՆՅԱՐԴԱՅԻՆ ՀԱՄԱԿԱՐԳ

Կենտրոնական նյարդային համակարգի բաղկացուցիչ մասն է: Նյարդավորում է ներքին օրգանները, հարթ մկանները, գեղձերը, արյան անոթները, ինչպես նաև զոլավոր մկաններն՝ ապահովելով սնուցումը: Վեգետատիվ նյարդային համակարգը մի քանի առանձնահատկություններով տարբերվում է սոմատիկ նյարդային համակարգից:

Վեգետատիվ նյարդային համակարգի նյարդաթելը մինչև օրգանին հասնելը ընդհատվում է:

Վեգետատիվ նյարդայի ճանապարհին կան հանգույցներ:

Վեգետատիվ նյարդն ունի նախահանգուցային և հետհանգուցային թելեր:

Վեգետատիվ նյարդը օրգանի շուրջն առաջացնում է ցանց:

Վեգետատիվ նյարդային համակարգն ունի սիմպաթիկ և պարասիմպաթիկ բաժիններ, որոնց միջև գոյություն ունեն հետևյալ հակադրությունները (նկ. 53).

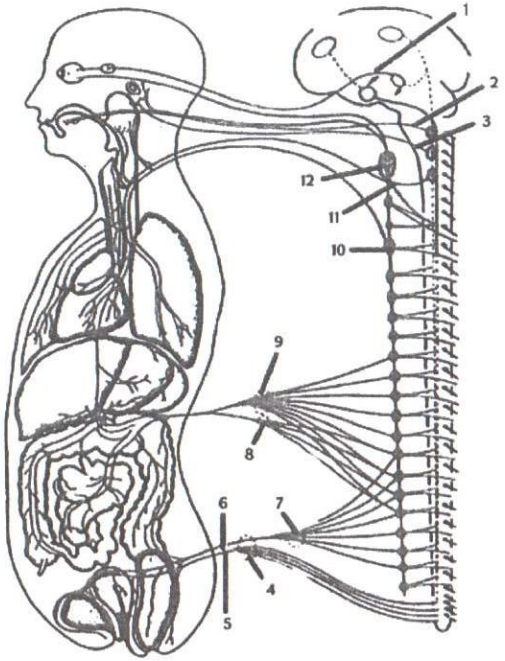

Նկ. 53 - Վեգետատիվ նյարդային համակարգ

1.ականաշարժիչ ն., 2.դիմային ն., 3.լեզվաըմպանային ն., 4.ենթաորովայնային հյուսակ, 5.կոնքային ն., 6.ենթաորովայնային ն., 7.միջընդերային ստորին հանգույց, 8.միջընդերային վերին հանգույց, 9.արևային հյուսակ, 10.աստղաձև հանգույց, 11.թափառող նյարդ, 12.վերին պար. հանգույց:

1. սիմպաթիկ բաժնի կենտրոնները գտնվում են ողնուղեղի կողմնային եղջյուրներում: Պարասիմպաթիկինը՝ գլխուղեղում և ողնուղեղի սրբոսկրային հատվածում,

2. նշված բաժինները սերտ կապված են միմյանց հետ, սակայն օրգանիզմի վրա թողնում են հակառակ ազդեցություն՝ եթե սիմպաթիկը արագացնում է սրտի աշխատանքը, դանդաղեցնում է աղիների պերիստալտիկան, լայնացնում է

բիբը, բարձրացնում է ճնշումը, ապա պարասիմպաթիկը կատարում է հակառակը,

3. սիմպաթիկ նյարդաթելերում գրգռի հաղորդման համար արտադրվում է ադրենալին, պարասիմպաթիկում՝ ացետիլ խոլին:

Վեգետատիվ նյարդային համակարգի սիմպաթիկ բաժին – կենտրոնները գտնվում են ողնուղեղի կողմնային եղջյուրներում: Ողնաշարի աջ և ձախ կողմերում գտնվում է սիմպաթիկ հանգույցների շղթան, որոնցից 3-ը պարանոցային են, 12-ը՝ կրծքային, 4-ը՝ գոտկային, 4-ը՝ սրբոսկրային, 1-ը՝ պոչուկային:

Պարանոցային հանգույցներից դուրս եկող նյարդերը նյարդավորում են գլխի և պարանոցի օրգանները:

Կրծքային վերին 6 հանգույցներից դուրս եկող նյարդերը նյարդավորում են կրծքավանդակի օրգանները: Կրծքային 5-9-րդ և 10-11-րդ հանգույցներից սկիզբ են առնում ընդերային մեծ ու փոքր նյարդերը, որոնք անցնում են ստոծանու կոթոնների միջով, մտնում որովայնի խոռոչ, թափառող նյարդի հետ միասին առաջացնում են **արևային հյուսակը** և նյարդավորում են որովայնի և կոնքի խոռոչի օրգանները: **Արևային հյուսակը** գտնվում է ստամոքսի հետևում, առաջին գոտկային ողի մակարդակին, որի կազմությանը մասնակցում են նաև թափառող նյարդի ճյուղերի մեծ մասը: Արևային հյուսակի գրգռման դեպքում սրտի աշխատանքը և շնչառությունը դանդաղում է և առաջացնում է նոկաուտ:

Գոտկային և սրբոսկրային հանգույցներից դուրս եկող նյարդերը նյարդավորում են որովայնի և փոքր կոնքի խոռոչի օրգանները:

Պոչուկային հանգույցի նյարդերը նյարդավորում են արտաքին սեռական օրգանները:

Վեգետատիվ նյարդային համակարգի պարասիմպաթիկ բաժին – Գանգային նյարդերից 3-րդ, 7-րդ, 9-րդ և 10-րդ նյարդերն ունեն պարասիմպաթիկ ճյուղեր: 3-րդ նյարդի պարասիմպաթիկ ճյուղերը նյարդավորում են բիբը սեղմող և թարթիչային մկանները: 7-րդ նյարդի պարասիմպաթիկ ճյուղերը նյարդավորում են արցունքային, ենթածնոտային և ենթալեզվային գեղձերը: 9-րդ նյարդի պարասիմպաթիկ ճյուղը նյարդավորում է հարականջային թքագեղձը: 10-րդ նյարդը թափառում է ամբողջ օրգանիզմով, նյարդավորում է բոլոր ներքին օրգանները, բացի փոքր կոնքի խոռոչի օրգաններից, որոնք նյարդավորվում են ողնուղեղի սրբոսկրային հատվածից դուրս եկող նյարդերով:

ԶԳԱՅԱՐԱՆՆԵՐ (ԱՉՔ, ԱԿԱՆՋ, ՄԱՇԿ)
SECRETARIES (EYE, SCRIPT, SKIN)

ՏԵՍՈՂԱԿԱՆ ՕՐԳԱՆ՝ ԱՉՔ

Աչքը (նկ. 54) կազմված է ակնագնդից և օժանդակ ապարատից: Օժանդակ ապարատի մեջ մտնում են կոպերը, արցունքագեղձը, արցունքապարկը և ակնագունդը շարժող մկանները: Ակնագունդը կազմված է երեք շերտից:

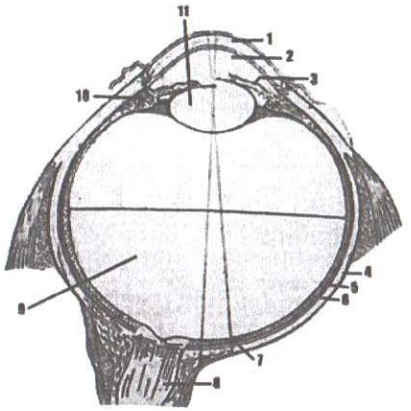

Նկ. 54 - Աչք

1.եղջերաթաղանթ, 2.առաջային խցիկ, 3.ծիածանաթաղանթ, 4.սպիտակուցային պատյան, 5.անոթապատյան, 6.ցանցենի, 7.դեղին բիծ, 8.տեսողական նյարդ, 9.ապակենման մարմին, 10.թարթչային մարմին, 11.ոսպնյակ

Արտաքին շերտը կոչվում է ներդակազմ պատյան կամ պնդենի:

Միջին շերտը կոչվում է անոթապատյան:

Ներքին շերտը կոչվում է ցանցենի:

Արտաքին պատյանն ունի երկու մաս: Հետին մեծ մասը կոչվում է սպիտակուցային պատյան, առաջային՝ ուռուցիկ և

թափանցիկ մասը եղջերապատյանն է: Եղջերապատյանը դիմանում է ջրի ճնշմանը լողալու ժամանակ:

Անոթապատյանը կազմված է 3 մասից՝ հետին մասը կոչվում է բուն անոթապատյան, որովհետև հարուստ է արյան անոթներով: Միջին՝ հաստացած մասը կոչվում է թարթչային մարմին, որը կպած է ոսպնյակին կապաններով և ապահովում է առարկաների հեռու և մոտիկ տեսնելը (ակոմոդացիա): Ծիածանաթաղանթը առաջային տափակած մասն է, պարունակում է շրջանաձև և ճառագայթաձև մկանաթելեր, որոնց կծկումներից բիբը լայնանում կամ նեղանում է: Ծիածանաթաղանթը նման է սկավառակի, որի կենտրոնում գտնվում է անցք, որը կոչվում է բիբ: Ծիածանաթաղանթն ունի պիգմենտային բջիջներ, որոնցով ապահովվում է աչքի գույնը:

Ցանցենին – ակնագնդի ներքին շերտն է, նրա հետին մասում գտնվում են կույր բիծը և դեղին բիծը: Կույր բծից դուրս է գալիս տեսողական նյարդը: Դեղին բիծը տեսողական մասն է, որի վրա ընկած պատկերները մենք տեսնում ենք փոքրացված և շրջված տեսքով: Ցանցենին պարունակում է նյարդային բջիջներ՝ ցուպիկներ և բաժակիկներ, որոնք ընդունում են լույսի և գույնի գրգիռները:

Ակնագնդի ներքին միջավայրի մեջ մտնում են ոսպնյակը, ապակենման մարմինը և առաջային, հետին խցիկները:

ԼՍՈՂՈՒԹՅԱՆ ՕՐԳԱՆ՝ ԱԿԱՆՋ

Կազմված է երեք մասից՝
Արտաքին ականջ:
Միջին ականջ:
Ներքին ականջ (նկ. 55):

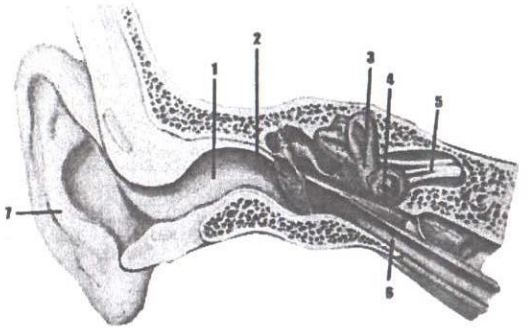

Նկ. 55 - Անդաստակախխունջային օրգան

1.արտաքին լսողական անցուղի, 2.թմբկաթաղանթ, 3.անդաստակ, 4.խխունջ, 5.լսահավասարակշռական նյարդ, 6.լսափող, 7.ականջի խեցի

Արտաքին ականջը կազմված է ականջի խեցուց և անցուղուց: Անցուղին վերջանում է թմբկաթաղանթով, որն արտաքինից պատված է մաշկով, ներսից՝ լորձապատյանով:

Միջին ականջ կամ թմբկախոռոչ (նկ.56) – ունի 6 պատ: Վերին, ստորին, հետին պատերը ոսկրային են, դրսային պատը թմբկաթաղանթն է: Ներսային պատի վրա գտնվում է անդաստակի պատուհանը, որը տանում է դեպի ներքին ականջ: Առաջային պատի վրա գտնվում է ականջի ըմպանային բացվածքը, որը միջին ականջը կապում է ըմպանի հետ: Միջին ականջում գտնվում են 3 լսողական ոսկրիկներ՝ (նկ.56) մուրճը, սալը և ասպանդակը, որոնք հոդավորված են միմյանց հետ: Մուրճը ոտիկով կպած է թմբկաթաղանթին: Ասպանդակը հիմով փակում է անդաստակի պատուհանը:

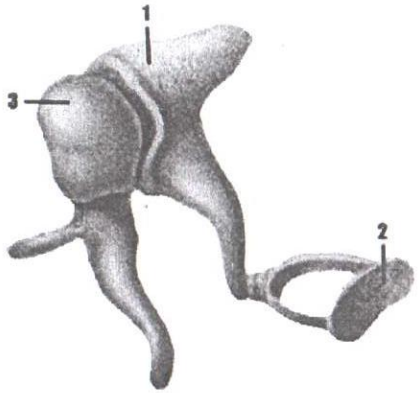

Նկ. 56 - Լսողական ոսկրիկներ
1.սալ, 2.ասպանդակ, 3.մուրճ

Ներքին ականջ – այլ կերպ կոչվում է բավիղ (լաբիրինթ), կազմված է կիսաշրջանաձև խողովակներից, անդաստակից և խխունջից: Անդաստակը և կիսաշրջանաձև խողովակները համարվում են հավասարակշռության օրգաններ, իսկ խխունջը լսողական օրգան է:

Բավիղը լինում է 2 տեսակի՝ արտաքինից ոսկրայինն է և նրա ներսում գտնվում է նույն ձևը կրկնող թաղանթային բավիղը: Ոսկրային և թաղանթային բավիղների միջև գտնվում է շրջավիշը, իսկ թաղանթայինի ներսում ներավիշն է:

Խխունջը իր առանցքի շուրջը կատարում է 2,5 պտույտ, այն ունի հիմք և գագաթ, նրա մեջ գտնվում է կորտյան օրգանը, որն ընդունում է արտաքին միջավայրի գրգիռները:

ՄԱՇԿ

Մաշկը (Նկ. 57) և նրա հավելումները՝ մազերը և եղունգները մտնում են ծածկույթային հյուսվածքների համակարգի մեջ և ձևավորում են մարմնի արտաքին ծածկույթները: Մաշկն ունի մի շարք ֆունկցիաներ՝ զգայական, ջերմակարգավորիչ, ծածկույթային, պաշտպանական, արտազատիչ և մասնակցում է վիտամին D-ի սինթեզին:

Մաշկը կազմված է երեք շերտից՝ **վերնամաշկ, բուն մաշկ** և **ենթամաշկային բջջանք**:

Վերնամաշկը պարունակում է տափակ, մահացած բջիջներ, որոնք անընդհատ վերականգնվում են: Վերնամաշկի վերին պաշտպանական շերտը կազմված է մի քանի տեսակի բջիջներից:

Բուն մաշկը պարունակում է անոթներ, քրտնագեղձեր, ընկալիչներ և փուխր շարակցական հյուսվածք:



Նկ. 57 - Մաշկ
1.վերնամաշկ, 2.բուն մաշկ

Ենթամաշկային ճարպաբջջանքն ունի հարվածամեղմիչ դեր, մեկուսացնում է օրգանները միմյանցից և կուտակում է էներգիա:

Ջերմակարգավորումը կատարվում է վեգետատիվ նյարդային համակարգի միջոցով, որի շնորհիվ պահպանվում է մարմնի կայուն ջերմաստիճանը:

ԴԻՆԱՄԻԿ ՄՈՐՖՈԼՈԳԻԱ
(DYNAMIC MORPHOLOGY)

ՄԱՐԴՈՒ ՄԱՐՄՆԻ ԴԻՐՔԻ ԵՎ ՇԱՐԺՈՒՄՆԵՐԻ ԱՆԱՏՈՄԻԱԿԱՆ ԲՆՈՒԹԱԳԻՐԸ

Ռուս գիտնական Իվանիցկին առաջարկել է սխեմա մարմնի դիրքը և շարժումները բնութագրելու համար, որն իր մեջ ընդգրկում է՝

1. Տալ մարմնի դիրքի բնութագրումը:
2. Մարմնի դիրքը բնութագրել մեխանիկայի տեսանկյունով, որի մեջ մտնում են՝
   - ազդող ուժեր,
   - ծանրության կենտրոնի որոշման եղանակներ,
   - հենման դաշտ,
   - հավասարակշռության տեսակներ,
   - կայունության աստիճան,
   - կայունության անկյուն,
   - ծավալային կենտրոնի որոշում:
3. Հոդերի դիրքը տվյալ վարժության ժամանակ:
4. Մկանների աշխատանքը վարժությունը կատարելիս:
5. Ներքին օրգանների տեղադրությունը:
6. Արտաքին շնչառության մեխանիզմը:
7. Եզրակացություն տվյալ վարժության մասին:

Ազդող ուժերը լինում են արտաքին և ներքին: Արտաքին ուժերը ազդում են դրսից: Ներքին ուժերը բաժանվում են ակտիվ և պասիվ ուժերի: Ակտիվ ուժերից են մկանների ուժը, իսկ պասիվ ուժերից են ոսկրերի, հոդերի, կապաններ-րի ուժը:

Արտաքին ուժերից են.

1. **Ծանրության ուժ** - մարմնի կշռի ուժն է, ունի վերից վար ուղղահայաց ուղղություն:

2. **Հակազդող ուժ կամ ռեակցիայի ուժ** – ծանրության ուժին հակազդող ուժն է, որն ունի վարից վեր ուղղահայաց ուղղություն և հավասար է ծանրության ուժին: Օրինակ կանգնած դիրքում:

3. **Շփման ուժ** – ի հայտ է գալիս քայլքի, վազքի, ցատկի, այսինքն՝ շարժման ժամանակ: Երբ ծանրության ուժը ազդում է անկյան տակ՝ հակազդող ուժը վերածվում է երկու բաղադրիչների: Բաղադրիչներից մեկն ունի հորիզոնական, իսկ մյուսը՝ ուղղաձիգ ուղղություն: Հորիզոնական ուղղությամբ անցնող ուժը կոչվում է շփման ուժ:

4. **Իներցիայի ուժ** – մարմնի մասսայի ուժն է, որն ի հայտ է գալիս առաջընթաց և պտտական շարժումների ժամանակ:

5. **Արտաքին միջավայրի դիմադրության ուժ** – մի դեպքում կարող է լինել օգնող (համընթաց քամուն) մյուս դեպքում՝ խանգարող (հանդիպակաց քամուն):

Ծանրության կենտրոնի որոշման եղանակները (նկ. 58, 59) – մարմնի առանձին մասերի վրա ազդող ուժերի համազորի կիրառման կետը կոչվում է **ծանրության կենտրոն:**

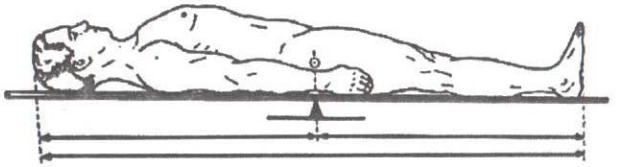

Նկ. 58 - Ծանրության կենտրոնի որոշման եղանակները

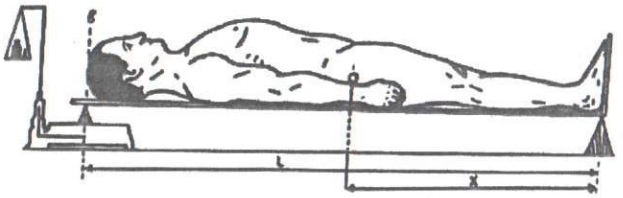

Նկ. 59 - Ծանրության կենտրոնի որոշման եղանակները ըստ ինդեքսների մեթոդի

1679թ. առաջին անգամ իտալացի գիտնական Բորելլին առաջարկեց ծանրության կենտրոնի որոշման եղանակը: Ըստ այդ եղանակի դիակը պառկեցրել են տախտակի վրա, հավասարակշռել սուր սեպի վրա և հավասարակշռված տեղում գտնվել է ծանրության կենտրոնը: Ըստ Բորելլու ծանրության կենտրոնը գտնվում է ցայլքի և հետույքի միջև:

Գերմանացի գիտնականներ Բրաունը և Ֆիշերը ծանրության կենտրոնը որոշել են կանգնած դիրքում, ըստ որի ծանրության կենտրոնը գտնվում է դարավանդից 2,5 սմ վար և կոնքազդրային հոդերի լայնական առանցքից 4-5 սմ վեր:

Ռուս գիտնական Իվանիցկին առաջարկեց ծանրության կենտրոնի որոշման եղանակը ողնաշարի նկատմամբ, մի փոքր փոփոխելով Բորելլու առաջարկած եղանակը: Հաշվի առնելով արյան շրջանառությունը, ներքին օրգանների լիքը և դատարկ լինելը, նա առաջարկեց կենդանի մարդուն պառկեցնել տախտակի վրա, հավասարակշռել սուր սեպի վրա, հավասարակշռված տեղում ամրացնել մետաղական թիթեղ և նկարահանել ռենտգենով: Ըստ Իվանիցկու ծանրության կենտրոնը գտնվում է սրբոսկրային 1-5-րդ ողերի մակարդակին:

Իվանիցկին առաջարկեց նաև ինդեքսների մեթոդը, ծանրության կենտրոնին տալով թվային արժեք (նկ. 59): Ըստ այդ մեթոդի ծանրության կենտրոնի տեղից չափում են մինչև ներբանները, բաժանում են հասակի վրա բազմապատկում են 1000-ով, որպեսզի ստացվի ամբողջ թիվ: Ինդեքսը տատանվել է 545-580 թվերի միջև:

Այսպիսով ծանրության կենտրոնի տեղը կայուն կետ չէ, այն տատանվում է 8-10 մմ սֆերայում:

Ծանրության կենտրոնի տեղը կախված է տարիքից, մասնագիտությունից, սեռից (նկ. 60): Նորածինների մոտ ծանրության կենտրոնը բարձր է, այն գտնվում է կրծքային 6-րդ ողի մակարդակին, տարիքի հետ աստիճանաբար իջնում է, տեղակայվում կոնքի խոռոչում:

Ծանրության կենտրոնը տղամարդկանց մոտ բարձր է, որովհետև զանգվածային է նրանց ուսագոտին: Կանանց մոտ ծանրության կենտրոնը ցածր է, որովհետև զանգվածային է մարմնի ստորին հատվածը:

Մարմնամարզիկների մոտ ծանրության կենտրոնը բարձր է, ֆուտբոլիստների մոտ՝ ցածր:

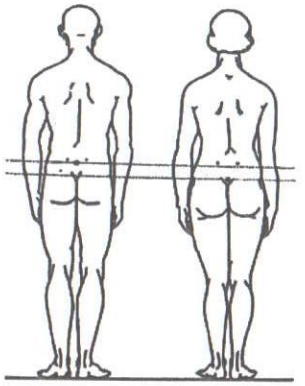

Նկ. 60 - Ծանրության կենտրոնի տեղը կախված սեռից, տարիքից, մասնագիտությունից

Հենման դաշտ – Հենարանային մակերեսների բռնած և նրանց միջև ընկած տարածությունը կոչվում է հենման դաշտ (նկ. 61), այն հավասար է 250-300սմ^2: Հենման դաշտը կարող է լինել մեծ, օրինակ, բռնցքամարտիկի կանգ դիրքը և կարող է լինել փոքր ինչպես կանգ դիրքը չմուշկների վրա, որքան մեծ է հենման դաշտը և ծանրության կենտրոնը մոտ է հենման դաշըտին, այնքան դիրքը կայուն է:

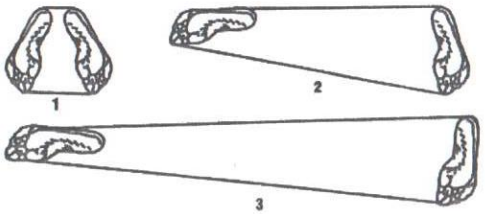

Նկ. 61 - Հենման դաշտ

Հավասարակշռության տեսակները լինում են կայուն, անկայուն և անտարբեր: Հավասարակշռության տեսակը որոշելու համար պետք է նկատի ուեննալ հենման դաշտի և ծանրության կենտրոնի փոխհարաբերությունը:

1. **Կայուն** հավասարակշռության դեպքում ծանրության կենտրոնը գտնվում է հենման դաշտից վար: Օրինակ՝ ուղղված թևերով կախ վարժության ժամանակ, որտեղ հենման դաշտը համարվում է 2 ձեռքերի բռնած և նրանց միջև ընկած տարածությունը: Եթե մարզիկին հանենք այս դիրքից մի քանի տատանումներից հետո առանց մկանային ուժ գործադրելու կվերադառնա իր նախկին դիրքին:

2. **Անկայուն** հավասարակշռության դեպքում կանգնած ժամանակ հենման դաշտը գտնվում է ծանրության կենտրոնից վար: Հենման դաշտը համարվում է 2 ոտքերի բռնած և նրանց միջև ընկած տարածությունը: Եթե մարզիկին հանենք այդ դիրքից, նախկին դիրքին վերադառնալու համար նա կօգտագործի մկանային ուժ: Կանգնած դիրքն ավելի կայունացնելու համար մեծացնում են հենման դաշտը, զատելով ոտքերը և ծանրության կենտրոնը մոտեցնելով հենման դաշտին, ծալելով ծնկան հոդերը: Նստած դիրքն ավելի կայուն է, քան կանգնած դիրքը, պառկած դիրքն ավելի կայուն է, քան նստածը:

3. **Անտարբեր** հավասարակշռված վիճակը մարդուն բնորոշ չէ, որի օրինակ է՝ անիվը ասֆալտի վրա:

Կայունության աստիճան (նկ. 62) – որքան մեծ է հենման դաշտը և ծանրության կենտրոնը մոտ է հենման դաշտին, այնքան կայունության աստիճանը մեծ է:

Նկ. 62 - Կայունության անկյուն և կայունության աստիճան

Կայունության անկյուն (նկ. 62) – որքան մեծ է կայունության անկյունը, այնքան մեծ է կայունության աստիճանը: Կայունության անկյունը գտնվում է ծանրության կենտրոնից իջեցրած ուղղաձիգի և այն շոշափողի միջև, որը միացնում է ծանրության կենտրոնը հենման դաշտի եզրի հետ:

Ծավալային կենտրոն (նկ. 63) – Ջրի մեջ մարդու մարմնի առանձին մասերի ուժերի համազորի կիրառման կետը կոչվում է ծավալային կենտրոն: Որոշման համար ռեզերվուարի մեջ լցնում են ջուր, և չափում են ջրի մակարդակը: Ջրի մեջ ընկղմում են մարդուն և նորից չափում են ջրի մակարդակը: Միջին մակարդակը համեմատում են մարդու մարմնի հետ տեսնելով, թե մարդու մարմնի որ մասի հետ է համընկնում, որը և կլինի ծավալային կենտրոնի տեղը: Ծավալային կենտրոնը 2-6սմ վեր է գտնվում ծանրության կենտրոնից: Ծավալային և ծանրության կենտրոնները կհամընկնեն այն դեպքում, եթե մարմինը ջրի մեջ լինի հորիզոնական դիրքում և թևերը գտնվեն գլխի տակ:

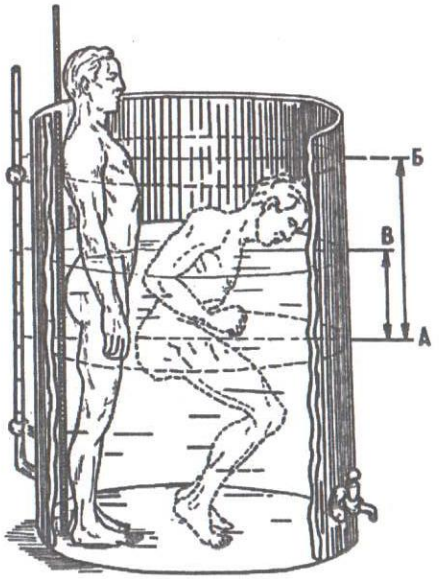

Նկ. 63 - Ծավալային կենտրոնի որոշման եղանակները

Կանգնած դիրքը (նկ. 64) լինում է 3 տեսակի՝ անթրոպոմետրիկ, հանգիստ, լարված կամ զինվորական:

Անթրոպոմետրիկ կանգի ժամանակ ծանրության կենտրոնից իջեցրած ուղղաձիգն անցնում է ստորին վերջույթի բոլոր հոդերի կենտրոնով:

Հանգիստ կանգի ժամանակ ծանրության կենտրոնից իջեցրած ուղղաձիգն անցնում է կոնքազդրային հոդի հետևով, ծնկան և սրունք-վեգային հոդերի առջևով:

Լարված կամ զինվորական կանգի ժամանակ ուղղաձիգն անցնում է բոլոր հոդերի առջևով:

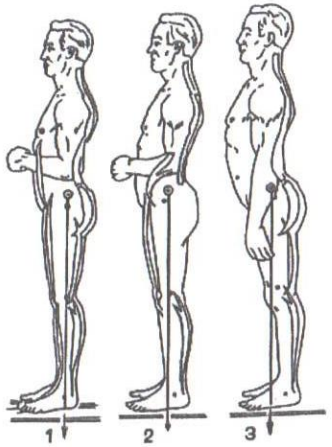

Նկ. 64 - Կանգնած դիրք

ԿԵՑՎԱԾՔ

Մարդու անկաշկանդ դիրքը տարածության մեջ կոչվում է **կեցվածք**: Գոյություն ունեն կեցվածքի բնորոշման օբյեկտիվ և սուբյեկտիվ եղանակներ: Սուբյեկտիվ որոշման ժամանակ մարդը կանգնում է պատուհանի առաջ դիտորդից 2մ հեռավորության վրա, որտեղ բնութագրվում է կրծքավանդակի և որովայնի պատի փոխհարաբերությունը: Ըստ սուբյեկտիվ բնութագրման կեցվածքը լինում է 4 տեսակի:

1. **Շատ լավ կեցվածք** – գլուխը բարձր է, ուսերը հետ են, կրծքավանդակն առաջ է, որովայնի պատը հետ ընկած:
2. **Լավ կեցվածք** – կրծքավանդակը և որովայնի պատը գտնվում են նույն հարթության վրա:
3. **Բավարար կեցվածք** – որովայնի պատը քիչ առաջ է ընկած կրծքավանդակից:
4. **Վատ կեցվածք** – երբ կրծքավանդակը ներս է ընկած, իսկ որովայնը խիստ արտահայտված:

Կեցվածքի օբյեկտիվ բնութագրումը տվել է Նիկոլաևը՝ հաշվի առնելով ողնաշարի կրած փոփոխություններն ուղղաձիգ ձողի նկատմամբ: Ըստ որի կեցվածքը լինում է (նկ. 65).

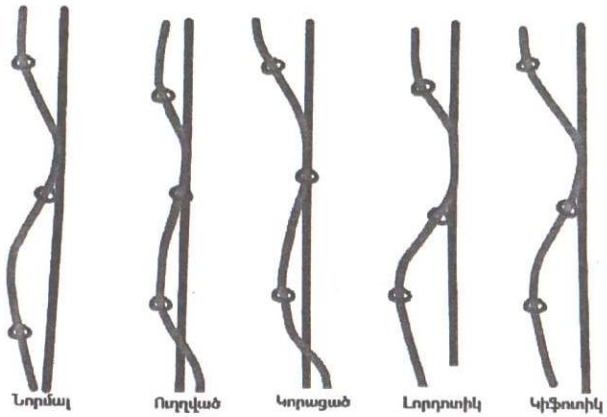

Նկ. 65 - Կեցվածքի օբյեկտիվ բնութագրումը ըստ Նիկոլաևի

1. նորմալ, արտահայտված են ողնաշարի կորությունները,
2. ուղղված, լորդոզը և կիֆոզը արտահայտված են թույլ,
3. կորացած, մեծացած է պարանոցային լորդոզը,
4. լորդոտիկ, մեծացած է գոտկատեղի լորդոզը,
5. կիֆոտիկ, մեծացած է կրծքային կիֆոզը:

ՍՏԱՏԻԿ ՎԱՐԺՈՒԹՅՈՒՆՆԵՐ

ՈՒՂՂՎԱԾ ԹԵՎԵՐՈՎ ԿԱԽ ՎԱՐԺՈՒԹՅՈՒՆ

Մարմինը գտնվում է ուղղաձիգ դիրքում՝ գլուխը վեր, ոտքերը վար, թևերը բարձրացած վեր և ֆիքսված են մարմնամարզական գործիքին (նկ. 66):

Հենման դաշտը համարվում է ձեռքերի բռնած և նրանց միջև ընյած տարածությունը: Հենման դաշտը կարող է լինել ուսերի լայնության, նրանից լայն և նեղ: Նպատակահարմարը ուսերի լայնության հենման դաշտն է: Ձեռքերը կարող են լինել վարիակված և վերիակված: Նպատակահարմարը վարիակված դիրքն է: Այս վարժության ժամանակ հավասարակշռությունը կայուն է, եթե մարզիկին հանենք այս դիրքից, մի քանի տատանումներից հետո առանց մկանային ուժ գործադրելու կվերադառնա նախկին դիրքին:

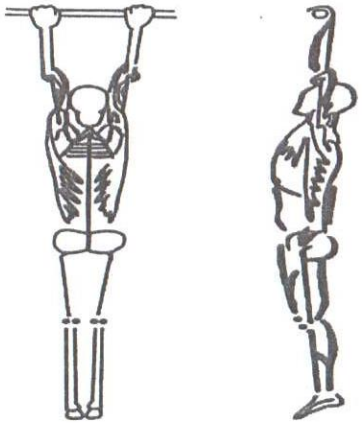

Նկ. 66 - Ուղղված թևերով կախ վարժություն

Ծանրության ուժը վերին և ստորին վերջույթների վրա ազդում է ձգումով, հեռացնելով հոդային մակերեսները, մեծացնելով հոդաճեղքերը: Ամբողջ ծանրաբեռնվածությունն ընկնում է մատների ծալիչ և ուսագոտին իջեցնող մկանների

վրա, որովհետև թևերը ձգտում են վեր, իսկ ամբողջ մարմինը վար: Ուստի վերջույթն իրանին մոտ պահելու համար ծանրաբեռնվածությունն ընկնում է թիակը իջեցնող և մատների ծալիչ մկանների վրա: Վերին և ստորին վերջույթի բոլոր հոդերը գտնվում են տարածված վիճակում, ուրեմն կծկված են տարածիչները, լարված են ծալիչները: Այս վարժության ժամանակ դժվարացած է շնչառությունը կրծքավանդակով և ստոծանիով, որովհետև մարզիկը կայուն վիճակ ստեղծելու համար մեծացնում է գոտկային լորդոզը, որի մեծացումով օրգանները բարձրանում են վեր լցվում ստոծանու գմբեթների տակ: Վարժությունը զարգացնում է ստոծանիական շնչառությունը և մարմնի վերին մասի մկանները:

ԳԼԽԻՎԱՐ ԿԱԽ (ԱՐՏԱԿՈՐՎԱԾ ԿԱԽ ՎԱՐԺՈՒԹՅՈՒՆ)

Մարմինը գտնվում է ուղղաձիգ դիրքում, գլուխը վար, ոտքերը վեր, թևերը մարմնի ուղղությամբ են և ֆիքսված են մարմնամարզական գործիքին (նկ. 67): Այս վարժության ժամանակ գոյություն ունի 2 հենման դաշտ և 2 հավասարակշռության տեսակ: Վերին վերջույթի համար հենման դաշտը համարվում է ձեռքերի բռնած և նրանց միջև ընկած տարածությունը, հավասարակշռությունն այս դեպքում կայուն է, իսկ ամբողջ մարմնի համար հենման դաշտն ուսագոտին է և հավասարակշռությունը անկայուն է: Ծանրության ուժը վերին վերջույթի վրա ազդում է ձգումով՝ մեծացնելով հոդաճեղքերը: Ստորին վերջույթի վրա ազդում է սեղմումով փոքրացնելով հոդաճեղքերը: Վերին վերջույթը ձգտում է վեր, ամբողջ մարմինը վար, իրանը վերջույթին մոտ պահելու համար կծկվում են ուսագոտին բարձրացնող և մատների ծալիչ

մկանները: Շնչառությունը ստոծանու միջոցով դժվարացած է, որովհետև օրգանները լցված են ստոծանու գմբեթների վրա: Շնչառությունը դժվարացած է նաև կրծքավանդակի միջոցով, որովհետև թևերը 2 կողմից ճնշում են կրծքավանդակին: Բարդ է սիրտ-անոթային համակարգի աշխատանքը, արյունը լցվում է գլուխը, որից դեմքը կարմրում է, կապտում և նույնիսկ գունատվում: Մարզիկներին խորհուրդ է տրվում չափավորել վարժության կատարման ընթացքը:

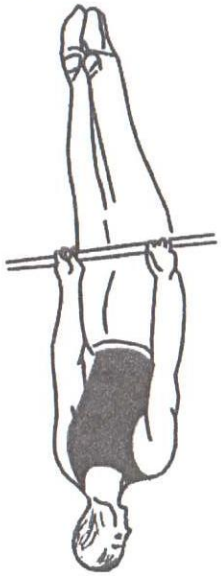

Նկ. 67 - Գլխիվար կախ վարժություն

ՀԵՆՈՒՄ ԶՈՒԳԱՓԱՅՏԵՐԻ ՎՐԱ

Մարմինը գտնվում է ուղղաձիգ դիրքում, գլուխը վեր, ոտքերը վար, թևերը գտնվում են մարմնի ուղղությամբ և ֆիքսված են մարմնամարզական գործիքին (նկ. 68):

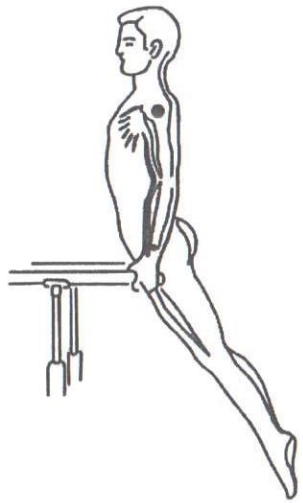

Նկ. 68 - Հենում զուգափայտերի վրա

Այս վարժության ժամանակ գոյություն ունի 2 հենման դաշտ և 2 հավասարակշռության տեսակ: Վերին վերջույթի համար հենման դաշտը համարվում է 2 ձեռքերի բռնած և նրանց միջև ընկած տարածությունը: Այստեղ հավասարակշռության տեսակը անկայուն է: Ամբողջ մարմնի, գլխի և ստորին վերջույթների համար հենման դաշտն ուսագոտին է: Այս դեպքում հավասարակշռությունը կայուն է: Ծանրության ուժը վերին վերջույթի վրա ազդում է սեղմումով: Վերին օղակները սեղմում են ստորին օղակների վրա, փոքրացնելով հոդաճեղքերը: Ճաճանչադաստակային հոդը գտնվում է տարածված վիճակում, ծանրաբեռնվածությունն ընկնում է ճաճանչոսկրի և այդ հոդի տարածիչ մկանների վրա: Արմնկային հոդի գերտարածումից խուսափելու համար լարվում են այդ հոդը ծալող մկանները: Բազկային հոդում բազկոսկրի գլխիկը բարձրանալով վեր հենվում է ուսելունի վրա: Այս դիրքը պահպանելու համար լարվում են հոդը շրջապատող մկանները:

Ներքին օրգանների դիրքը (այս վարժության ժամանակ) նորմալ է: Վարժությունը զարգացնում է մարմնի վերին հատվածի մկանները:

ԿԱՄՈՒՐՋ ՎԱՐԺՈՒԹՅՈՒՆ

Մարմինը գտնվում է խիստ արտակորված վիճակում: Գոյություն ունի կամուրջ վարժության մարմնամարզական, ըմբշամարտական և ակրոբատիկ ձևերը: Մարմնամարզական կամուրջ վարժության ժամանակ գոյություն ունի 4 հենման կետ՝ ըմբշամարտականի ժամանակ 3 (նկ. 69):

Այս վարժության ժամանակ ծանրության ուժն ազդում է սեղմումով, ձգտելով փոքրացնել հոդաճեղքերը: Հենման դաշտը համարվում է ձեռքերի ափային մակերեսի, ոտքերի ներբանային մակերեսի բռնած և նրանց միջև ընկած տարածությունը: Ծանրության կենտրոնը գտնվում է մարմնից դուրս, գոտկային ողերի տակ: Այս վարժության ժամանակ հավասարակշռությունը կլինի անկայուն (նա այնքանով է կայուն, քանի դեռ ծանրության կենտրոնից իջեցրած ուղղաձիգը գտնվում է հենման դաշտի մեջ):

Վերին վերջույթի բոլոր գլխավոր հոդերը գտնվում են տարածված վիճակում, ուստի լարվում են այդ հոդերը շրջապատող մկանները: Ազդրի հետին երեսի վրա գտնվող մկանների կծկման հետևանքով ստորին վերջույթի հոդերից կոնքազդրային հոդը տարածված է: Ծնկան հոդը նույնպես տարածված է շնորհիվ քառագլուխ մկանի կծկման, սակայն ազդրի հետին երեսի մկանների կծկվածության հետևանքով ծնկան հոդը ձգտում է ծալվել, այդ պատճառով էլ քառագլուխ մկանի լարվածությունը հասնում է մաքսիմալ չափերի, ապահովելով ծնկան հոդի տարածումը: Սրունքվեգային հոդը ծալված է շնորհիվ սրունքի հետին երեսի մկանների կծկման: Շնչառությունը կամուրջ վարժության ժամանակ դժվարացած է, որովհետև կրծքավանդակը գտնվում է ներշնչման դիրքում:

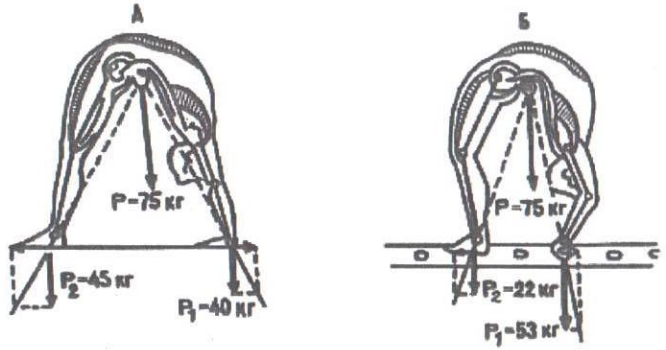

Նկ. 69 - Կամուրջ վարժություն

Ողնաշարը խիստ արտակորված է, պարանոցային և գոտկային լորդոզը մեծացած է, կրծքային կիֆոզը փոքրացած: Ողերի մարմինները հեռացած են իրարից, իսկ փուշերը մոտեցած: Ձգված է առաջնային երկայնաձիգ կապանը: Սեղմված են վերփշային և միջփշային կապանները: Ողնաշարի խիստ արտակորված լինելով լարված են որովայնի մկանները:

Շնչառությունը ստոծանու միջոցով նույնպես դժվարացած է, որովհետև որովայնի խոռոչի բոլոր օրգանները ճնշում են ստոծանու գմբեթների վրա: Արտասովոր է նաև սիրտ-անոթային համակարգի աշխատանքը, որովհետև գլխի և պարանոցի երակները չունենալով կիսալուսնաձև գրպանիկներ, արյունը իր ծանրությամբ հոսում է դեպի գլուխը, դեմքը կարմրում է, կապտում և գունատվում: Կամուրջ վարժության ժամանակ շնչառությունը տեղի է ունենում ստորին 4 կողերի հաշվին: Կամուրջ վարժություն կատարելու համար հարկավոր է ողնաշարի ճկունություն և կոնքազդրային հոդի շարժունակություն: Երեխաներն ավելի լավ են կատարում, քան մեծերը, կանայք՝ ավելի լավ, քան տղամարդիկ: Այս վարժությունը զարգացնում է ողնաշարի, իրանի մկանները և շտկում կեցվածքի շեղումները:

ՄԱՐԶԻԿԻ ՇԱՐԺՈՒՄՆԵՐԻ ԱՆԱՏՈՄԻԱԿԱՆ ՎԵՐԼՈՒԾՈՒԹՅՈՒՆ

Մարդու յուրաքանչյուր շարժում արդյունք է արտաքին և ներքին ուժերի փոխազդեցության: Եթե այդ ուժերը հավասարժեք են, ապա մարմինն անշարժ է, հակառակ դեպքում այն շարժվում է: Շարժումները դասակարգվում են մի շարք հատկանիշներով:

Պարզ շարժումներն այն շարժումներն են, որոնք տեղի են ունենում մեկ հոդում, մեկ առանցքի շուրջ:

Բարդ կոչվում են այն շարժումները, որոնք տեղի են ունենում միաժամանակ մի քանի հոդերում, տարբեր առանցքների շուրջ:

Սիմետրիկ շարժումների ժամանակ մարմնի երկու կեսերը կատարում են միևնույն շարժումները:

Ասիմետրիկ շարժումների ժամանակ երկու կեսերը կատարում են տարբեր շարժումներ:

Ցիկլիկ շարժման ժամանակ մարմինը կատարում է մեկը մյուսի հետևից միևնույն հերթականությամբ պարբերաբար կրկնվող շարժումներ (քայլք, վազք):

Ացիկլիկ շարժումը մի ամբողջական բարդ շարժումների գործողություն է, որը չի կրկնվում (նետումներ, հրում):

Շարժումները կարող են լինել **տեղում** (նախաբազկի ծալում) կամ շարժում **տեղափոխումով** (քայլք, ոճավոր լող և այլն): Երբ շարժման ժամանակ մարմինը տեղափոխվում է տարածության մեջ, ապա այն կոչվում է **լոկոմոտոր** շարժում: Շարժումները լինում են **առաջընթաց, պտտական**:

Առաջընթաց շարժման ժամանակ մարմինը տեղափոխվում է մակերեսի նկատմամբ զուգահեռ, ընդհանուր ծանրության կենտրոնը թողնում է ուղիղ հետագիծ գետնի նկատմամբ:

Պտտական շարժման ժամանակ ընդհանուր ծանրության կենտրոնի հետագիծը լինում է կամ կորագիծ, կամ շրջագիծ:

Շարժումները լինում են նաև ստատիկ և դինամիկ:

Ստատիկ է կոչվում այն շարժումը, որը կատարվում է տեղում կամ գործիքի նկատմամբ (կախ, կամուրջ):

Դինամիկ է կոչվում այն շարժումը, որը կատարվում է տարածության մեջ (քայլք, վազք):

ԴԻՆԱՄԻԿ ՎԱՐԺՈՒԹՅՈՒՆՆԵՐ

ՔԱՅԼՔ

Բարդ լոկոմոտոր, սիմետրիկ, ցիկլիկ, տարաժամանակյա վարժություն է (նկ. 70): Այն տեղի է ունենում հենարանային դաշտի հրումով և մարմնի տեղափոխումով: Քայլքի մեկ ցիկլը կոչվում է կրկնակի քայլք, որը կազմված է 2 միայնակ քայլերից: Յուրաքանչյուր միայնակ քայլք կազմված է առաջային և հետին պարզ քայլերից: Քայլքի ժամանակ տեղի է ունենում մարմնի և վերին վերջույթի շարժումներ 3 առանցքների շուրջը: **Ճակատային** առանցքի շուրջը կատարում է թեքում առաջ (I փուլ) և հետ (III փուլ): **Սագիտալ** առանցքի շուրջը՝ իրանի թեքում աջ և ձախ, քանի որ II փուլում մարմինը հենվում է կամ մեկ կամ մյուս ոտքի վրա: **Ուղղաձիգ** առանցքի շուրջը՝ կոնքի պտույտներ:

Վերին վերջույթի աշխատանքը համաձայնեցված է ստորին վերջույթի շարժումների հետ: Եթե առաջ է գալիս աջ ոտքը, ապա առաջ է բերվում ձախ ձեռքը և հակառակը, որը կոչվում է թևերի խաչաձև կոորդինացիա:

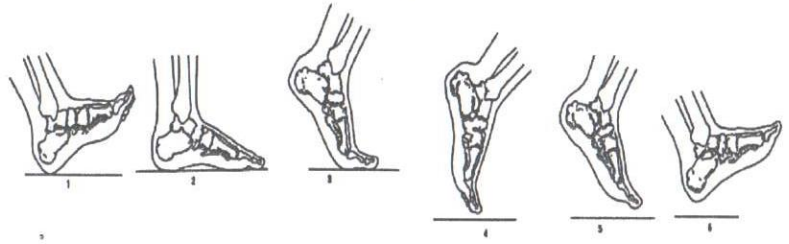

Նկ. 70 - Միայնակ քայլքի փուլերը

Միայնակ քայլքն ունի 6 փուլ.

1-ին փուլ. հենարանային ոտքի առաջային քայլ կամ առգետնման փուլ: Առգետնումը կատարվում է կրունկով և ավարտվում ոտքի գլորումով: Երկհենման փուլ է, ծանրության կենտրոնից իջեցրած ուղղաձիգը գտնվում է հենման դաշտի մեջ: Ծանրության ուժն ազդում է վերևից ներքև, հակազդող ուժը՝ ներքևից վերև, շփման ուժն՝ առջևից հետ: Այս փուլում ծալված են կոնք-ազդրային և ծնկան հոդերը, տարածված է սրունք-վեգային հոդը, ուստի կծկված են տարածիչ մկանները, լարված են ծալիչները: Ծալելով ծնկան հոդը ապահովում է ամորտիզացիան:

2-րդ փուլ. հենարանային ոտքի ուղղաձիգի պահ: Մարմինը գտնվում է ուղղաձիգ դիրքում և հենված է մեկ ոտքի վրա: Այս փուլում հասակը բարձրանում է 4-6 սմ-ով: Լարվածությունն ընկնում է ազդրի զատիչ մկանների վրա, որոնք արգելակում են կոնքի թեքումները հակառակ կողմ: Տարածված են ստորին վերջույթի բոլոր հոդերը, ուստի կծկված են տարածիչները, լարված՝ ծալիչները:

3-րդ փուլ. հենարանային ոտքի հետին քայլ կամ երկհենման փուլ: Տարածված են կոնք-ազդրային և ծնկան հոդերը, ծալված է սրունք-վեգային հոդը: Ծանրության ուժն ազդում է առջևից հետ, շփման ուժն ուղղված է առաջ, որը արագացնում է քայլքը:

4-րդ փուլ. ազատ ոտքի հետին քայլ: Վերջույթը կտրված է գետնից՝ կորցնելով կապը հենման դաշտի հետ և գտնվում է կախված վիճակում: Որպեսզի ոտքը կարճանա, ծալված են ստորին վերջույթի բոլոր հոդերը:

5-րդ փուլ. ազատ ոտքի ուղղաձիգի պահ: Այս փուլում փոփոխությունը կրում է միայն սրունք-վեգային հոդը, որը ծալված դիրքից անցնում է տարածման, որպեսզի ոտքի ծայրը գետնին չքսվի:

6-րդ փուլ. ազատ ոտքի առաջային քայլ: Որպեսզի սրունքն առաջ բերվի, պետք է տարածվի ծնկան հոդը: Ծնկան հոդի տարածումն ապահովում է քառագլուխ մկանի

աստիճանական կծկումը, որը փուլի վերջում միանգամից թուլանում է և աշխատանքը բնորոշվում է որպես բալիստիկ աշխատանք (նկ. 70):

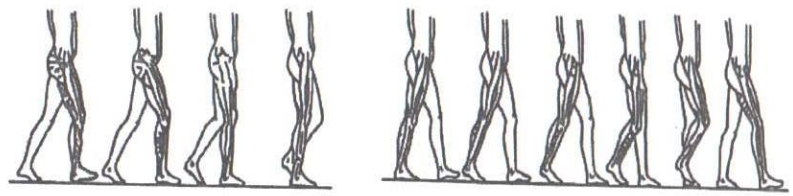

Նկ. 71 - Քայլք

ՎԱԶՔ

Վազքը մարմնի արագ տեղափոխումն է տարածության մեջ (նկ. 72): Վազքի և քայլքի միջև գոյություն ունեն նմանություններ և տարբերություններ: Նմանությունը կայանում է նրանում, որ վազքի և քայլքի ժամանակ աշխատում են նույն մկանախմբերը և 6 փուլերը կրկնվում են: Տարբերությունները կայանում են նրանում, որ.

1. Քայլքի ժամանակ գոյություն ունի երկհենման փուլ, որը չկա վազքի ժամանակ:
2. Վազքի ժամանակ գոյություն ունի ճախրման փուլ, որը չկա քայլքի ժամանակ:
3. Քայլքի և վազքի ժամանակ մարմնի տեղափոխումը տեղի է ունենում հենարանային դաշտի հրումով, սակայն վազքի ժամանակ՝ ավելի մեծ ուժով:
4. Քայլքի ժամանակ մարմինը հենարանային դաշտի հետ կազմում է մոտ 90^0 անկյուն: Այդ անկյունը վազքի ժամանակ տարբեր է՝ կախված վազքի տարածությունից: Կարճ տարածության վազքի անկյունը կազմում է $55\text{-}60^0$: Միջին տարածությունում $70\text{-}75^0$: Երկար տարածության դեպքում՝ $80\text{-}85^0$:
5. Վազքի ժամանակ ծանրության կենտրոնից իջեցրած ուղղաձիգն ավելի եռանդուն է դուրս գալիս հենման դաշտի առաջային եզրից, քան քայլքի ժամանակ:

6. Առգետնումը վազքի ժամանակ կատարվում է 3 ձևով՝ ա) երկար տարածության վազքի ժամանակ կատարվում է կրունկով, բ) միջին տարածության դեպքում կրունկով և ոտքի դրսային եզրով, գ) կարճ տարածության դեպքում՝ ոտքի ծայրով:

7. Միջավայրի դիմադրության ուժը քայլքի ժամանակ ոչ մի ազդեցություն չի թողնում, սակայն վազքի ժամանակ ազդեցությունը մեծ է:

8. Թևերի խաչաձև կոորդինացիան գոյություն ունի և՛ քայլքի, և՛ վազքի ժամանակ, սակայն քայլքի ժամանակ արմնկային հոդը պարբերաբար ծալվում և տարածվում է, ապա վազքի ժամանակ այս հոդը մնում է ծալված վիճակում:

9. Վազքի ժամանակ շնչառությունը արագացած է, քայլքի ժամանակ՝ հանգիստ: Սիրտ-անոթային և շնչառական օրգանների գործունեությունը կարող է հասնել առավելագույն ուժգնության:

Վազքն ունի 6 փուլ՝

1. հենարանային ոտքի առաջային քայլ,
2. հենարանային ոտքի ուղղաձիգ պահ,
3. հենարանային ոտքի հետին քայլ, որից հետո տեղի է ունենում հրում և ճախրում,
4. ազատ ոտքի հետին քայլ,
5. ազատ ոտքի ուղղաձիգ պահ,
6. ազատ ոտքի առաջային քայլ, որոնք կատարվում են ճախրման փուլում

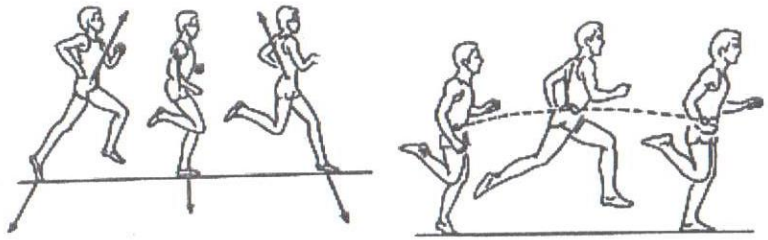

Նկ. 72 - Վազք

ՑԱՏԿ

Այս վարժության ժամանակ մարմնի վրա ազդում են մարմնի ծանրության ուժը և հրման ուժը: Ցատկի ժամանակ, երբ մարմինը պոկվում է գետնից՝ կորցնելով կապը հենման դաշտի հետ, անհրաժեշտ է, որ մարմնի առանձին մասերն իրար նկատմամբ լինեն անշարժ, որպեսզի տարածիչ մկանների աշխատանքը ներգործի ամբողջ մարմնի վրա: Բացի դրանից անհրաժեշտ է, որ գետինը լինի բավականին ամուր, որպեսզի ոտքերը հրվելիս ստանան մեծ հակահարված: Ցատկ կատարելու ժամանակ մարմինը գետնի հետ կազմում է որոշակի անկյուն: Այն պետք է լինի 42-45^0, որպեսզի մարզիկը ցատկելիս բարձր թռչի և հեռու ընկնի: Եթե անկյունը 45^0-ից փոքր է, ապա մարմինը կթռչի ցածր և մոտ (նկ. 73):

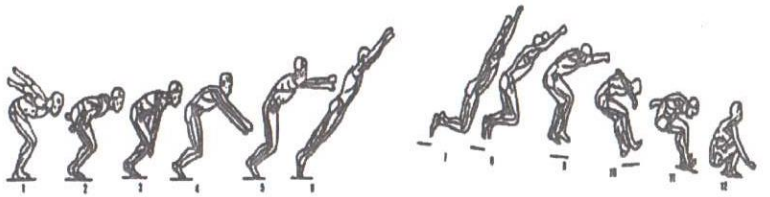

Նկ. 73 - Ցատկ տեղից վարժություն

Ցատկի փուլերն են՝

1. **Նախապատրաստական փուլ** – Մարմինը կիսակքանիստ վիճակում է, թեքված է առաջ, թևերը ուղղված են հետ, կոնքազդրային և ծնկան հոդերը ծալված են, սրունք-վեգային հոդը տարածված: Հենման դաշտը ոտքերի բռնած և նրանց միջև ընկած տարածությունն է: Թեքվելով առաջ ծանրության կենտրոնից իջեցրած ուղղաձիգն անցնում է հենման դաշտի առաջային մասով և ձգտում է դուրս գալ հենման դաշտից, որն էլ նպաստում է մարմնի անկմանը:

.2. **Հրման փուլ** – Երբ մարմինը սկսում է ընկնել, արագ կերպով ծալվում է սրունք-վեգային հոդը, տարածվում են կոնքազդրային և ծնկան հոդերը: Միաժամանակ թևերը բարձրանում են վեր և մարմինն ընդունում է ուղիղ գիծ անկ-

յան տակ գետնի նկատմամբ: Ամբողջ մարմինը դառնում է մի մոնոլիտ ամբողջականություն:

3. **Ճախրման փուլ** – Ոտքերը կտրվում են գետնից՝ կորցնելով կապը հենման դաշտի հետ: Իրանը թեքվում է առաջ: Մարզիկի նպատակը կայանում է նրանում, որ ստորին վերջույթը հետին դիրքից բերի առաջ: Վերջույթը առաջ բերելու համար մարզիկը մեծացնում է գոտկային լորդոզը, կոնքը բերվում է առաջ և տարածված կոնքազդրային հոդը ծալվում է: Ծալվում է ծնկան հոդը, տարածվում է սրունք-վեգային հոդը:

4. **Առգետնման փուլ** – Այն կատարվում է կրունկով, ծալված ծնկան հոդերում, որոնք կատարում են ամորտիզացիա՝ մեղմացնելով ցնցումները:

Շնչառական օրգանների աշխատանքը կատարվում է հետևյալ կերպ՝

Թևերը վեր տանելիս հեշտանում է ներշնչումը 3-րդ փուլում, իսկ 4-րդ փուլում տեղի է ունենում արտաշնչում:

Ցատկի տեսակներն են՝ ցատկ տեղից, հեռացատկ, հենացատկ, բարձրացատկ:

ՍԱԼՏՈ ՀԵՏ ՎԱՐԺՈՒԹՅՈՒՆ

Ունի 4 փուլ՝

1-2. փուլերը նման են ցատկի փուլերին,

1. **Նախապատրաստական փուլ** – Մարմինը կիսակքանիստ վիճակում է, թեքված է առաջ, թևերը ուղղված են հետ, կոնք-ազդրային և ծնկան հոդերը ծալված են, սրունք-վեգային հոդը տարածված: Հենման դաշտը ոտքերի բռնած և նրանց միջև ընկած տարածությունն է: Թեքվելով առաջ ծանրության կենտրոնից իջեցրած ուղղաձիգն անցնում է հենման դաշտի առաջային մասով և ձգտում է դուրս գալ հենման դաշտից, որն էլ նպաստում է մարմնի անկմանը:

2. **Հրման փուլ** – Երբ մարմինը սկսում է ընկնել, արագ կերպով ծալվում է սրունք-վեգային հոդը, տարածվում են կոնք-ազդրային և ծնկան հոդերը: Միաժամանակ թևերը բարձրանում են վեր և մարմինն ընդունում է ուղիղ գիծ անկյան տակ գետնի նկատմամբ: Ամբողջ մարմինը դառնում է մի մոնոլիտ ամբողջականություն:

3. Օդում ճախրելու փուլ, այս փուլն ունի 4 ենթափուլ. ա) թռիչք, բ) մարմնի հավաքում, գ) պտույտ, դ) մարմնի ուղղում:

4. Առգետնման փուլ. – Այս փուլում առգետնումը կատարվում է ոտքի ծայրով, տարածված ծնկան հոդերում: Բայց ստորին վերջույթի հոդերը լրիվ չեն տարածված, որովհետև վերջույթը օգտագործվում է որպես ռեսոր օրգան (զսպանակ) մեղմացնելու համար այն ցնցումը, որ մարմինը ստանում է առգետնման պահին: Սալտոյի ժամանակ շնչառությունը որոշ չափով արգելակվում է, սակայն վարժությունը այնքան կարճ է, որ օրգանիզմին վնաս հասցնել չի կարող (նկ. 74):

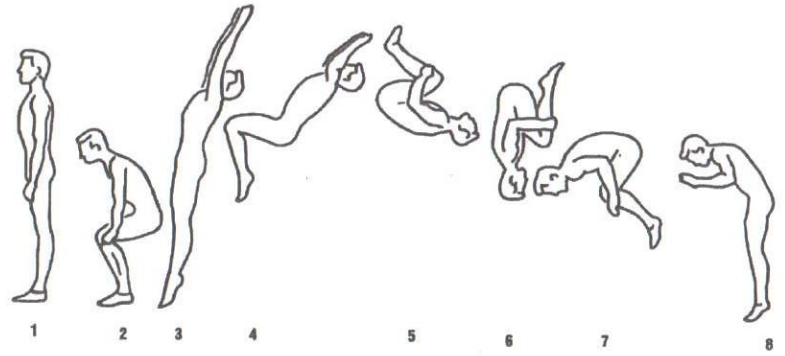

Նկ. 74 - Սալտո հետ վարժություն

ՍՈՒՍԱՆՆԱ ՀԱՄԲԱՐՁՈՒՄԻ ՀՈՎԵՅԱՆ
ԼԵՆԱ ԱՂԱՍՈՒ ՄԱՆՈՒԿՅԱՆ
ԱՐՄԻՆԵ ԲԱԽՇԻԻ ՍԱՐԳՍՅԱՆ

ՄԱՐԴՈՒ ԱՆԱՏՈՄԻԱ

(Ուսումնական ձեռնարկ)

2-ՐԴ ՄԱՍ

Գրախոս՝ բ.գ.դ., պրոֆեսոր Մ.Գ. Աղաջանյան

Համակարգչային ձևավորումը՝ Ալբերտ Ղազարյանի

Սրբագրիչ՝ Մերի Խոջաբաշյան

Չափսը: 60 x 84 1/16
Տպագրությունը՝ օֆսեթ: 6,75 տպ. մամ.
Տպաքանակը՝ 200:
Տպագրված է Ա/Ձ «Արսեն Ժամհարյան» տպարանում:
Երևան – 25, Ալեք Մանուկյան 1/5

«Ֆիզիկական կուլտ. Ռազկական պետական ինստիտուտ» ՊՈԱԿ
ԳՐԱԴԱՐԱՆ

17291

Ս. Հ. Հովեյան

ՀՖԿՍՊԻ ադապտիվ ֆիզիկական կուլտուրայի և անատոմիայի ամբիոնի վարիչ, մանկավարժական գիտությունների թեկնածու, պրոֆեսոր: Ֆիզիկական կուլտուրայի և սպորտի պատվավոր աշխատող, ԽՍՀՄ սպորտի վարպետ:

«Ներառականություն հանուն ներդաշնակ հասարակության» ՔՀԿ-ի հիմնադիր նախագահ: Միջազգային հարթակում ՀՀ ներառականության IASD-ի համայնքների զարգացման միջազգային ասոցիացիայի փորձագետ:

Գիտական ուսումնասիրությունները նվիրված են նախադպրոցական և դպրոցական տարիքի երեխաների ֆիզիկական դաստիարակության հիմնախնդիրներին: Ունի տպագրված ավելի քան 60 գիտական և գիտամեթոդական աշխատանքներ: Ղեկավարել է 6 տասնյակից ավելի ավարտական և մագիստրական թեզեր:

Լ. Ա. Մանուկյան

ՀՖԿՍՊԻ ադապտիվ ֆիզիկական կուլտուրայի և անատոմիայի ամբիոնի պրոֆեսոր, կենսաբանական գիտությունների թեկնածու: Պարգևատրվել է բազմաթիվ հավաստագրերով, "Աշխատանքի վետերան" և Վ. Ենգիբարյանի անվան ոսկե մեդալներով: Ունի տպագրված 80-ից ավելի գիտական և գիտամեթոդական աշխատանքներ: Ղեկավարել է մեկ տասնյակից ավելի մագիստրական թեզեր:

Ա. Բ. Սարգսյան

ՀՖԿՍՊԻ ադապտիվ ֆիզիկական կուլտուրայի և անատոմիայի ամբիոնի դասախոս: ՀՀ սպորտի վարպետ: Ունի տպագրված 4 ուսումնական ձեռնարկ:

ISBN 978-9939-0-3015-9